HARNBLASENBRÜCHE

INAUGURAL-DISSERTATION

ZUR ERLANGUNG DER DOKTORWÜRDE

DER

HOHEN MEDIZINISCHEN FAKULTÄT DER UNIVERSITÄT BASEL

VORGELEGT VON

HANS EGGENBERGER

ASSISTENZARZT DER CHIRURGISCHEN KLINIK IN BASEL

MIT 1 TAFEL

LEIPZIG

VERLAG VON F. C. W. VOGEL

1908

HARNBLASENBRÜCHE

INAUGURAL-DISSERTATION

ZUR ERLANGUNG DER DOKTORWÜRDE

DER

HOHEN MEDIZINISCHEN FAKULTÄT DER UNIVERSITÄT BASEL

VORGELEGT VON

HANS EGGENBERGER

ASSISTENZARZT DER CHIRURGISCHEN KLINIK IN BASEL

MIT 1 TAFEL

ACAD. MED. BIBL.

LEIPZIG

VERLAG VON F. C. W. VOGEL

1908

Digitized by the Internet Archive
in 2026

https://archive.org/details/IA41546418_0114

Die vorliegende Arbeit beabsichtigt, die Kasuistik und Statistik der Blasenhernien, die Brunner (Deutsche Zeitschr. f. Chir., Bd. 47) bis zum Ende des Jahres 1896 sehr sorgfältig zusammengestellt hat, um ein Dezennium weiter zu führen. Aue, Hermes und Brunner haben seit Felix Platers Zeit 182 Fälle zusammengestellt. Von den letzten 10 Jahren sind mir aus unserer Klinik 5 neue Beobachtungen bekannt geworden und aus der mir zugänglichen Literatur konnte ich noch 105 weitere Fälle hinzufügen.

Zur neueren Geschichte der Blasenhernien ist zu bemerken, daß seit 1896 jedes Jahr kleinere und größere Publikationen auf diesem Gebiete brachte. Große kasuistische Zusammenstellungen erschienen von Lotheißen 1898, Sjövall 1899 und Alessandri 1900, interessante Beiträge von Becker und Zondek 1899, Martin 1900, Lossen 1902, Karewski, Carli und Lücke 1905 und Zimmer 1906. Während Brunner noch die große Mehrzahl seiner Fälle in der französischen Literatur fand, stammen von den 110 neuen Fällen 41 aus der deutschen, 20 aus der italienischen und nur 17 aus der französischen, je 9 aus der englischen und schwedischen und je 7 aus der russischen und amerikanischen Literatur.

Die möglichst kurz gefaßten Auszüge aus den Krankengeschichten dieser Fälle finden sich unten in 4 Gruppen eingereiht und in jeder Gruppe nach dem Datum der Publikation geordnet.

I. Pathologische Anatomie.

Die Blasenhernie oder Cystocele ist ein partieller Austritt der Harnblase durch irgendeine Bruchpforte. Die große Mehrzahl der Blasenhernien sind im Grunde falsche Hernien, da sie entweder gar keinen peritonealen Bruchsack besitzen oder die Blase sich neben dem Bruchsack statt in diesen hinein vorstülpt. Die Blase ist ja nur zum Teil mit Peritoneum überzogen. Mit ihrer Vorderfläche liegt sie der vordern Bauchwand extraperitoneal an und zwar ganz in der Nähe der häufigsten Bruchpforten. Würde man wie bei den übrigen Eingeweide-Hernien für die Diagnose der Blasenhernie einen peritonealen Bruchsack als Grundbedingung setzen, so wären nur jene ganz seltenen Fälle, wo der Blasenscheitel kopfüber sich in einen Bruchsack senkt, als Blasenhernien zu bezeichnen. Die ungleich häufigeren Fälle, wo der Blasenrand mit der Umschlagsstelle des Peritoneums durch eine Bruchpforte austritt, müßten ein Mittelding von Bruch und Prolaps, Austritte von extraperitonealen Blasenteilen Prolapse genannt werden. Seit Jaboulay und Villard haben sich die treffenden Ausdrücke para- und extraperitoneale Blasenhernien in der Literatur so eingebürgert, daß man daran festhalten darf. Zum Begriff der Blasenhernie gehört also nur eine Bruchpforte und der partielle Austritt der Blase durch dieselbe und nicht unbedingt ein peritonealer Bruchsack. (Die Cystocele vaginalis, die einer Bruchpforte entbehrt und einen gewöhnlichen Prolaps darstellt, wird hier nicht berücksichtigt.)

A. Systematik.

Das Peritoneum kann bei den Blasenhernien in verschiedenem Maße beteiligt sein, darnach sind vier Varietäten zu unterscheiden:

1. Extraperitoneale Blasenhernien entstehen, wenn ein extraperitoneal gelegenes Stück der Harnblase ganz ohne Beteiligung des Bauchfelles durch eine Bruchpforte austritt. Es soll in diesen Fällen nirgends die Spur eines peritonealen Bruchsackes zu finden sein. Unter den 25 hierher gehörenden Fällen der neuen Kasuistik ist in 15 Fällen sorgfältig nach einer Peritonealausstülpung neben dem vorgefallenen Blasenteil gesucht und deren vollständiges Fehlen konstatiert worden. Diese sind als klinisch unzweifelhafte extraperitoneale Formen zu betrachten. In zwei Fällen heißt es, das Peritoneum sei nicht zu Gesicht gekommen, ob genau danach gesucht, oder ob es ev. übersehen sein konnte, ist nicht angegeben.

In den übrigen 8 Fällen wird nichts von einer Peritonealausstülpung erwähnt. Diese letzten 10 Fälle sind also nicht einwandfrei als extraperitoneale Blasenhernien erwiesen.

Viele in der Literatur als extraperitoneal aufgeführte Blasenhernien mußte ich aus später anzuführenden Gründen in die beiden folgenden Gruppen einreihen.

2. Paraperitoneale Blasenhernien mit doppelter Bruchpforte. Diese bilden eine Übergangsstufe von der ersten Varietät, den extraperitonealen Blasenhernien zur dritten Varietät, den paraperitonealen Blasenhernien mit einfacher Bruchpforte. Es handelt sich hier meistens um inguinale Blasenbrüche, bei denen der Blasenteil ohne Peritoneum durch die Fovea inguinalis medialis als Hernia directa ausgetreten ist, während sich lateral davon ein peritonealer Bruchsack findet, der als Hernia indirecta durch den Leistenkanal ausgetreten ist. Sekundär kommt die Blase mit der hintern Wand des schrägen, peritonealen Bruchsackes in Berührung und kann sich sogar halbkugelig in dieselbe vorstülpen. An der Basis sind die beiden Bruchgebilde durch die epigastrischen Gefäße voneinander getrennt. Lotheißen rechnet diese Gruppe der Blasenhernien zu den extraperitonealen. Brunner und Lücke zählen sie zu den paraperitonealen, indem sie konsequent nur solche Cystocelen als extraperitoneal bezeichnen, die mit gar keinem Bruchsack in Berührung stehen. Letzteres ist aus drei Gründen vorzuziehen. Erstens weisen die paraperitonealen Blasenhernien mit doppelter Bruchpforte bei der Operation praktisch ähnliche Komplikationen auf, wie die einfachen paraperitonealen Formen. Zweitens sind sind sie den letzteren ätiologisch näher verwandt, wie später ausgeführt werden soll. Und drittens können sie, wenn die Scheidewand zwischen den beiden Bruchpforten beim Wachstum der Brüche mit nach vorn gezogen wird und verstreicht, direkt zu einfachen paraperitonealen Blasenhernien werden. Es entstehen so die seltenen Bruchformen, von denen Spencer 106 und 107 zwei Fälle beschreibt, wo keine deutliche Bruchpforte mehr zu sehen ist, und die Arteria epigastrica vorn mitten über die Bruchgeschwulst zieht. Von den 61 inguinalen Blasenhernien meiner Kasuistik sind 10 mit doppelter Bruchpforte beschrieben. Brunner fand unter 132 Fällen 12 mit doppelter Bruchpforte.

3. Paraperitoneale Blasenhernien mit einfacher Bruchpforte. Bei diesen findet man neben der Blasenhernie einen peritonealen Bruchsack, der ihr lateral anliegt und aus der gleichen Bruchpforte entspringt. Es ist weitaus die häufigste Varietät der

Blasenhernien. In der folgenden Kasuistik finden sich 43 äußere und 8 innere inguinale, 21 femorale und 1 perineale, also zusammen 73 paraperitoneale Cystocelen. Ich fand besonders in der englischen und russischen Literatur viele paraperitoneale Blasenbrüche als extraperitoneal bezeichnet, wenn der herniöse Blasenteil nicht seitlich in den ihn begleitenden Bruchsack hineinragte, sondern demselben nur lose anlag. Man kann dann freilich von der medialen Seite her extraperitoneal an die Blasenhernie gelangen, sie z. B. extraperitoneal verletzen, aber sie liegt im eigentlichen Sinne des Wortes doch direkt neben dem peritonealen Bruchsack, also paraperitoneal, ob sie nun in den Bruchsack hineinrage oder nicht und ob sie fest oder gar nicht mit ihm verwachsen sei. Die Ansicht Lotheißens, daß alle als Herniae inguinales directae austretenden Blasenbrüche als extraperitoneal zu bezeichnen seien, kann ich nicht teilen. Schon Brunner sagte: „Die innern inguinalen Blasenbrüche sind zum Teil extraperitoneal (3 Fälle), zum größeren Teil wohl paraperitoneal, obwohl dies nur ausnahmsweise den Krankengeschichten zu entnehmen ist (3 Fälle)." In meiner Kasuistik sind von den 15 angeführten inguinalen, extraperitonealen Cystocelen nur Nr. 8, 9, 11 und 25 als Herniae directae bezeichnet, 10, 20 und 21 sind als äußere, indirekte Hernien sichergestellt. Die beiden von Lotheißen selbst mitgeteilten Fälle 59 und 61, die er als extraperitoneal bezeichnet, sind zweifellos paraperitoneale Cystocelen, indem sehr klar beschrieben ist, wie neben dem herniösen Blasenteil ein peritonealer Bruchsack mit Darminhalt durch die Fovea inguinalis medialis auf dem Weg einer Hernia directa ausgetreten ist. Ließe man, wie Lotheißen es ferner tut, die Diagnose einer paraperitonealen Blasenhernie von der mehr oder weniger festen Verwachsung des Peritoneums mit dem vorgefallenen Blasenteil abhängen, so wäre sie so sehr vom Füllungszustand beider vorgefallenen Gebilde und damit verbundenen Zufälligkeiten während der Operation, von graduellen Unterschieden abhängig, daß sie der wissenschaftlichen Exaktheit entbehrte. Bei femoralen und perinealen Brüchen, wo die Unterscheidung nach Herniae directae und obliquae wegfällt, könnte man nach Lotheißen nie mit Sicherheit eine Diagnose auf paraperitoneale oder extraperitoneale Blasenhernien stellen.

Das Größenverhältnis des vorgefallenen Blasenteils zum serösen Bruchsack ist verschieden. In der Regel ist der Bruchsack größer als die Cystocele. Manche, namentlich französische Autoren stellen sich dann vor, der Bruchsack sei zuerst entstanden und habe bei seinem weiteren Hervortreten die Blase mit sich gezogen, die

Cystocele wird in diesen Fällen von ihnen als eine sekundäre bezeichnet. Es ist jedoch nicht auszuschließen, daß bei gleichzeitigem Austritt beider Gebilde der peritoneale Bruchsack rascher größer wird und so fälschlich eine sekundäre Cystocele vorgetäuscht wird. Selten ist der Blasenteil größer als der Bruchsack, dann ist anzunehmen, daß primär eine extraperitoneale Blasenhernie bestand, die erst beim Größerwerden einen Blasenteil mit Peritonealüberzug durch die Bruchpforte herausgezogen habe. In diesen Fällen spricht man von primärer Cystocele. Sind beide Gebilde gleich groß, so ist die Frage, welches primär oder sekundär ausgetreten sei, nicht zu entscheiden. Möglicherweise ist gerade der Blasenrand mit der Umschlagsstelle des Peritoneums vor die Bruchpforte gekommen und so ist die Blase gleichzeitig mit dem Bruchsack ausgetreten. Letzteres scheint namentlich häufig der Fall zu sein bei den paraperitonealen Blasenhernien mit doppelter Bruchpforte (31, 32 und 33), dort muß die Umschlagsstelle des Peritoneums über die Art. epigastrica zu liegen kommen, der Bruchsack tritt dann lateral, die Cystocele medial von der Arterie aus.

Andere Bezeichnungen für paraperitoneale Blasenhernien wurden angegeben von Duret als „entéro-cystocèle avec sac séreux incomplet", Hermes „teils extra-, teils intraperitoneal" und Lotheißen „Cystocele mixta". Sie sind nicht so treffend und in der Literatur nicht so gebräuchlich geworden wie die erste Bezeichnung von Jaboulay und Villard.

4. Intraperitoneale Blasenhernien sind wahre Hernien. Bei diesen findet sich der Blasenscheitel oder eine vom Peritoneum ganz überzogene dilatierte seitliche Partie der Blase in einem peritonealen Bruchsack. (Das Blasenperitoneum entspricht der Darmserosa bei gewöhnlichen Brüchen und wird von Maerzdorff fälschlich als zweiter Bruchsack angesehen.) Der Bruchsack besteht hier nur aus parietalem Peritoneum im Gegensatz zu den paraperitonealen Blasenhernien, bei denen meistens ein Teil des viszeralen Peritoneums den Bruchsack mit zu bilden hilft.

Aus den letzten 10 Jahren ist mir nur ein Fall von intraperitonealer Blasenhernie durch ein Referat bekannt geworden. Die betreffende Originalarbeit konnte ich leider nicht erhalten. Brunner kannte fünf sichere Fälle.

Als **Austrittsstellen** für Blasenhernien sind sämtliche in der Beckengegend bekannte Bruchpforten beobachtet worden.

1. Die äußeren inguinalen Blasenhernien sind bei weitem die häufigsten: 53 Proz.

2. Femorale: 27 Proz.

3. direkte inguinale: 17 Proz.

4. Blasenhernien der Linea alba sind in den letzten 10 Jahren 2 Fälle (4, 16) und

5. Perineale Blasenhernien nur 1 Fall (72) beschrieben worden.

6. Blasenhernien des Foramen obturatum und

7. des Foramen ischiadicum sind seit 50 Jahren überhaupt keine mehr bekannt geworden.

B. Größe und Inhalt der Blasenhernien.

Der Umfang der Cystocelen ist heutzutage wohl nie mehr ein so bedeutender, wie in Beispielen aus früherer Zeit berichtet wird. Brüche, die Beschwerden verursachen, werden eher operativ angegangen als bis sie jenen exzessiven Umfang erreicht haben. Manche Autoren, darunter besonders Becker, sind der Ansicht, daß die Blasenhernien vorwiegend bei den großen Hernien vertreten seien, weil hier das wichtigste Kausalmoment, der Zug des sich vergrößernden Bruchsackes auf die Blase, am wirksamsten zur Geltung komme. Bezeichnet man als kleine Hernien die haselnuß- bis hühnereigroßen, als mittlere die gänseei- bis faustgroßen und als große die straußenei- bis über kindskopfgroßen Hernien, so hat Becker unter seinen acht Fällen 4 große, 2 mittlere und 2 kleine Hernien zu verzeichnen. Die Zahl von 8 Fällen ist aber viel zu niedrig, um allgemein gültige Schlüsse zu rechtfertigen. Ich fand unter 110 Fällen, bei denen die Beckerschen mitgerechnet sind, 81 mal die genaue Größenangabe der Hernie. Von diesen 81 Blasenhernien sind nur 13 große, 15 mittlere, dagegen 53 kleine Hernien. Daraus ist ersichtlich, daß das Vorkommen eines Blasenbruches nicht, oder nur zum geringsten Teil von der Größe der begleitenden Leistenhernie abhängig sein kann. Ganz ausgeschlossen ist eine derartige Abhängigkeit bei den extraperitonealen Blasenhernien.

Der Inhalt des begleitenden peritonealen Bruchsackes bei den paraperitonealen Blasenhernien besteht in der Mehrzahl der Fälle aus Dünndarm, häufig aus Netz; gelegentlich wird ein Ovarium mit der Tube (65), das Cöcum (97) oder das Colon transversum (83) darin gefunden. Der Blasenanteil des Bruchinhaltes ist meistens eine kirsch- bis walnußgroße Cystocele, selten werden Blasenausstülpungen von Hühnereigröße (18, 64, 99) oder solche, bei denen die halbe Blase und noch mehr aus dem Becken ausgetreten ist (62, 72, 77), beobachtet. Relativ häufig sind Ureterenhernien. In der Kasuistik von Aue findet sich ein Fall (Leroux), in der von

Brunner sind zwei (Imbert, Gelpke) und in der neuen vier Fälle (Becker (66), Boari (109), Dalla Rosa (100) und Galeazzi), bei denen mit der Blase ein Ureter (bei Leroux beide Ureter) durch die Bruchpforte ausgetreten war. Die vorgefallene Ureterenschlinge lag stets an der hinteren Seite des peritonealen Bruchsackes unter dem Peritoneum und hatte die Form eines Henkels, dessen beide Schenkel in die Bauchhöhle verschwanden, oder der untere von ihnen direkt in den herniösen Blasenteil einmündete. Carli führt in seiner Arbeit über Harnleiterhernien 4 mit Blasenbruch kombinierte und 7 einfache Harnleiterhernien auf; sämtliche gehören zur paraperitonealen Form. Die 7 letzteren wurden hier nicht berücksichtigt.

C. Beschaffenheit des vorgefallenen Blasenteils.

Harnblasenausstülpungen, deren Wandung noch eine oder beide Muskelschichten neben der Schleimhaut enthält, nennt man Divertikel oder Taschen, bloße Schleimhautausstülpungen zwischen Muskelbündeln bei trabekulärer Hypertrophie sind Zellen der Blase (Englisch).

Häufig werden Blasendivertikel während Bruchoperationen an der netzförmigen Muskulatur erkannt. Hypertrophie der Divertikelmuskulatur, die von Brunner in 10 Fällen angeführt wurde, ist in letzter Zeit nur gesehen worden von Gerulanos (4) und Tédenat (16), wo die Wand 1—1½ cm dick war und man das Gebilde für ein Fibrom hielt. Öfter kommt es vor, daß die Blasenmuskulatur atrophiert ist und nicht mehr bemerkt wird. So sagt z. B. Alessandri von zwei Fällen (9 und 10), daß in der verdünnten Wand des Divertikels kaum mehr eine Muskelschicht erkennbar gewesen sei. Atrophische, zum Teil papierdünne Wandung wird erwähnt von Cernezzi (17), Becker (70), Sjövall (71) u. a. Es ist erklärlich, daß derartige Divertikel noch in neuerer Zeit oft nicht als solche erkannt und immer wieder für Bruchsäcke gehalten wurden. In der folgenden Kasuistik ist diese Fehldiagnose 14 mal zu finden. Die Blase wurde dabei jedesmal verletzt. In zwei Krankengeschichten, Ferguson (83) und Enderlen (102), steht ausdrücklich, daß die Cystocele nur aus Mucosa bestanden habe. Ob es sich hier um Blasenzellen oder um Divertikel handelte, deren Muskulatur durch Druck- oder Inaktivitätsatrophie vollständig zugrunde gegangen war, läßt sich nicht entscheiden, da die mikroskopische Untersuchung fehlt.

D. Die Kommunikation

zwischen dem vorgefallenen Blasenteil und der Blase variiert von der breiten Öffnung, bei der das Divertikel sich ohne basale Einschnürung in die Blase fortsetzt, bis zum engsten, für Flüssigkeiten kaum mehr durchgängigen Kanal. So findet man bei Tédenat (16) Eiter im Divertikel, während im Urin solcher nicht nachweisbar war; Borsäurelösung aus der Blase vermochte erst durch den feinen Kanal durchzufließen, als die im Divertikel befindlichen, gegen den Kanal hinziehenden Schleimhautfalten angespannt wurden. Karewski(96) fand einen Divertikelhals, der so dünn war, daß er nach Durchschneidung keine Flüssigkeit aus der Blase austreten ließ. Cysten, die gelegentlich am Scheitel einer Cystocele gefunden wurden, betrachteten Hache, Gueterbock u. a. als Divertikel, deren enger Hals durch entzündliche Veränderungen ganz obliteriert sei. Es gelang aber bisher nicht, diese Herkunft der Cysten zu beweisen. Gerulanos, der eine diesbezügliche mikroskopische Untersuchung publizierte (Deutsche Zeitschr. f. Chir., Bd. 54, S. 196), hält die Cyste, die makroskopisch wohl als abgetrenntes Blasendivertikel imponierte, für Reste einer älteren Blutung. In der Regel ist die Kommunikation zwischen Blase und Divertikel doch so weit, daß es möglich ist, eine Katheterspitze von der Blase aus in das Divertikel hineinzuführen. Mehrfach fand man sie für den Finger gut durchgängig.

E. Auf das Vorhandensein eines prävesikalen Lipoms

bei Blasenhernien haben schon früh die französischen Autoren hingewiesen. Oft findet man die vorgefallene Blasenpartie ganz in Fett eingehüllt, so daß man erst nach Einschneiden und Abpräparieren der Fettkapsel auf die Blasenwandung kommt. Gelegentlich ist diese selbst mit interstitiellem Fett durchsetzt. Häufig trifft man vor der herniösen Blase eigentliche Lipombildungen, die vielfach eine besondere kugelig-klumpige Form, eine intensive Gelbfärbung und eine derb elastische Konsistenz aufweisen sollen. Monod und Delagénière sowie Lotheißen halten das prävesikale Lipom für eine konstante Erscheinung bei den Blasenhernien. Unter den neuen Fällen wird in 50 Proz. eine auffallende Fettanhäufung resp. ein Lipom erwähnt. Nur in wenigen Fällen wird ausdrücklich das Fehlen von Fettansammlung betont.

Die relative Häufigkeit der Blasenhernien bei Herniotomien und Radikaloperationen ist aus folgender Tabelle ersichtlich:

Autor	Zahl der Operationen	Blasenhernien
Lucas Championnière[1]	900	6
Krönlein[2]	276	1
Bassini	262	1
Habs	200	1
Corazza	105	1
Monari	223	6
Montegnacco	500	4
Lanz[3]	200	2
Mandry	90	1
Lardy	120	3
Thiriar	100	2
de Garmo	250	1
Borelius	200	1
Nicoladoni-Lotheißen[4]	515	1
Nicoladoni-Lotheißen	187	6
Billroth	99	1
Mikulicz[5]	146	1
Carle[6]	1400	13
Bernhard	61	3
Becker	30	8
Alessandri	267	0
Alessandri	57	4
Ssalistschew	50	3
Enderlen in 3½ J.	375	4
Wilms in 1 J.	165	1
Zusammen	6778	75

1) Lucas Championnière, Congrès français de chirurgie, Okt. 1902. (Revue de chir. 1902, S. 666).

2) Aus Brunner.

3) Aus Sjövall.

4) Aus Lotheißen.

5) Aus Rothe.

6) Galeazzi, I risultati definitivi nella cura operativa dell' ernia inguinale. Clinica chirurgica 1899, Nr. 6.

F. Die Häufigkeit der Blasenbrüche

wird sehr verschieden beurteilt. Brunner fand in seiner Zusammenstellung von 1841 Hernienoperationen 16 mal Komplikation mit Cystocele, also ungefähr in 1 Proz. der Fälle. In obenstehender Tabelle habe ich von 25 Autoren, die auf Blasenhernien achteten, 6778 Operationen zusammengestellt, darunter sind 75 Cystocelen, das ist 1,1 Proz. Lotheißen fand unter 187 Operationen 3,2 Proz. und Becker gar unter 30 Operationen 26 Proz., welch letztere Zahl natürlich nur ein Kuriosum ist und wegen ihrer Zufälligkeit als Prozentzahl keinen Sinn hat. Neun Zehntel aller Blasenhernien werden erst während oder nach der Operation erkannt und die Anzahl dieser Beobachtungen ist, wie Lotheißen nachgewiesen hat, abhängig von der speziellen Aufmerksamkeit des Operateurs und von der Operationsmethode. Brunner hält es für möglich, daß mancher Todesfall nach Herniotomie, bei dem keine Sektion gemacht wurde, durch eine unbewußte Blasenverletzung herbeigeführt worden sei. Relativ selten sind die vor der Operation erkennbaren manifesten Blasenhernien. Brunner fand unter seinen 182 Fällen 18; unter meinen 110 Fällen sind 12 verzeichnet. Weitaus die Mehrzahl der Cystocelen sind so klein und machen so wenig Beschwerden, daß sie erst während der Operation erkannt werden, und zwar kommen sie hauptsächlich bei der Bassinischen Radikaloperation zu Gesicht, während nach Lotheißen bei der Kocherschen Operationsmethode so gut wie keine beobachtet werden. In unserer Kasuistik findet sich ein Fall (51), bei dem die Cystocele mit dem Bruchsack torquiert und daraufhin die Blasenwand gangränös wurde. In den 80er und 90er Jahren galten die Blasenhernien als Seltenheiten. Aus den Arbeiten von Verdier (Mém. de l'Acad. Roy. de Chir.) im Jahre 1753 und 1769 und aus dem Buche von Richter (Abhandlung von den Brüchen, 2. Aufl., Göttingen 1785) ist aber ersichtlich, daß schon die alten Chirurgen den Blasenbruch genau kannten und öfters beobachteten.

II. Ätiologie und Pathogenese.

Eigentliche kongenitale Blasenhernien kommen nicht vor. Mery hielt die Blasenhernien jedenfalls nur deshalb für angeboren, weil er überhaupt jede Disposition zu einer Hernie für kongenital erachtete. Ein anatomischer Unterschied zwischen den schon kurz nach der Geburt beobachteten Blasenhernien (21, 34, 57, 66) und

den später aufgetretenen ist bis jetzt nicht beobachtet worden. So ist auch kein Grund vorhanden, kongenitale und erworbene Cystocelen zu unterscheiden. In Rechnung zu ziehen ist die kongenitale Prädisposition der Harnblase zu Blasenhernien. Alessandri schreibt den angeborenen Formveränderungen der Blase (abnorme Breite, seitliche Ausbuchtungen) eine große Bedeutung zu und glaubt, daß die Entstehung doppelseitiger Leistenblasenbrüche, wie von ihm zwei Fälle beobachtet wurden, nur durch solche Formveränderungen erklärt werden können. Wahrscheinlicher ist aber bei kongenitalen Abnormitäten der Blase weniger die Blasenform als die Schlaffheit der Blasenwandung und Muskulatur zu beschuldigen. Andernfalls müßte bei Kindern infolge des physiologischen Hochstandes der Blase und des dadurch bedingten nahen Herantretens an die Bruchpforten die Blase viel häufiger durch die letzteren austreten. Nachweislich angeborene Divertikel werden aber doch sehr selten in einem Bruch angetroffen.

A. Der Einfluß des prävesikalen Lipoms

wurde in der Pathogenese der Blasenhernien lange Zeit überschätzt. Monod und Delagénière waren der Ansicht, daß jede Cystocele bei bestehender Blasendilatation durch den Zug eines prävesikalen Lipoms entstehe. Sie übertrugen die Cloquet-Rosersche Lipomtheorie über die Entstehung der Brüche auf die Cystocelen. Der Gedanke lag nahe wegen der Häufigkeit des prävesikalen Lipoms. In letzter Zeit ist die Theorie zum größten Teil aufgegeben. Gerulanos sagt, es scheine ihm unverständlich, wie das sonst überall im Körper eine passive Rolle spielende Fettgewebe gerade bei Hernien einen aktiven Zug nach außen auszuüben imstande sein sollte. Alessandri und andere teilen diese Ansicht. Das prävesikale Fett kann aber indirekt die Entstehung einer Blasenhernie begünstigen. Es ist mit der Blasenwandung oft auffallend fest verwachsen und mehrfach wurde ein direktes Eindringen des Fettgewebes zwischen die Muskelfasern beobachtet. Dadurch wird eine Atrophie der Blasenmuskulatur und eine Erschlaffung der Blasenwand bedingt. Die Blase verliert die Fähigkeit, sich als einheitlicher Hohlmuskel zu kontrahieren und sich dabei in ihrer Form abzurunden. Nun kann das prävesikale Fett mit dem erschlafften Teil der Blasenwandung mit Hilfe des intraabdominellen Druckes durch eine benachbarte Bruchpforte austreten, wie jedes andere bewegliche Eingeweide. Die so entstandenen Blasenhernien sind primäre und zunächst immer extraperitoneale Formen.

B. Blasen- und Beckenaffektionen

sind wohl die häufigsten ätiologischen Momente. Eine Harnblase von normaler Form und Größe reicht an keine der bekannten Bruchpforten hin. Erst nach einer bestimmten Dilatation oder Verzerrung der Blase kommt diese zustande. Prostatahypertrophie, Gravidität und andere den Urinabfluß behindernde Umstände, die eine Blasendilatation zur Folge haben, trifft man auffallend oft. Alessandri fand in sämtlichen Anamnesen alte, mit Hinterlassung von Harnröhrenstriktur geheilte Gonorrhöe. Brunner stellt als Bedingung für die Entstehung einer Blasenhernie, daß die Blase öfters und dauernd überfüllt und ihre Wandung schlaff sein müsse. Ohne besondere Dilatation kann aber auch durch bloße Verzerrung der Blase eine Cystocele entstehen. Wenn nach entzündlichen Beckenaffektionen die Blase mit ihrem Peritoneum stärkere Verwachsungen eingeht, und nun in der Nähe eine Hernie entsteht, bei deren Wachstum immer mehr Peritoneum durch die Bruchpforte hereingezogen wird, so muß die mit ihm verwachsene Blase mit durch die Bruchpforte folgen. Auf diese Weise entstehen die sekundären Cystocelen. Fehlen entzündliche Verwachsungen, so liegt das Peritoneum der Blase nur lose auf, so daß es auf ziemliche Strecken verschoben werden kann, ohne letztere mitzuziehen.

Hier muß noch der postoperativen Blasenhernien gedacht werden. Durch den mechanischen Reiz einer gewöhnlichen Hernie auf das in der Umgebung liegende Peritoneum können ebenfalls Verwachsungen des Blasenperitoneums erzeugt werden. Gelegentlich wird dann bei einer Bruchoperation durch das starke Herausziehen des Bruchsackes die Blase nahe an die Bruchpforte herangezogen. Bei einem Bruchrezidiv tritt dann die Blase mit durch die Bruchpforte heraus; so entsteht eine postoperative Blasenhernie.

C. Nach Alter und Geschlecht

verteilen sich die Blasenhernien folgendermaßen (s. Tabelle S. 15).

Aus dieser Tabelle geht hervor:

1. Im Pubertätsalter sind bis jetzt keine Blasenhernien beobachtet worden.

2. Bei Männern trifft man sie am häufigsten zwischen 50 und 60 Jahren, bei Frauen zwischen 30 und 40 Jahren. Die mit Cystocelen behafteten Frauen sind durchschnittlich viel jünger als die Männer. Bei Frauen fällt die Hauptzahl der Affektionen noch in die Zeit häufiger Geburten, während die größte Zahl bei den Männern mit dem Zeitalter der Prostatahypertrophie zusammenfällt.

Alter	Brunners Fälle			Neue Fälle			Summe		
	männl.	weibl.	total	männl.	weibl.	total	männl.	weibl	total
0—10	6	—	6	4	—	4	10	—	10
11	—	—	—	1	—	1	1	—	1
21—30	3	6	9	5	7	12	8	13	21
31—40	16	9	25	5	11	16	21	20	41
41—50	18	8	26	14	10	24	32	18	50
51—60	35	4	39	19	8	27	54	12	66
61—70	19	5	24	11	1	12	30	6	36
71—80—86	9	1	10	3	3	6	12	4	16
	106	33	136	62	40	102	168	73	241

3. Die Blasenhernien wurden in letzter Zeit bei Frauen relativ häufiger beobachtet. Brenneisen berechnet das Verhältnis der männlichen zu den weiblichen Cystocelen schon auf 3:1, in meiner Kasuistik ist es 3:2. Bei Frauen werden überhaupt weniger Hernien operiert als bei Männern, das Verhältnis 3:2 trifft auch für die gewöhnlichen Hernien zu. Man kann also jetzt die in der früheren Literatur stets wiederholte Behauptung, die Blasenhernien seien bei den Frauen viel seltener, nicht mehr aufrecht erhalten.

D. In bezug auf die Körperseite

verteilen sich die verschiedenen Arten der Cystocele meiner Kasuistik wie aus untenstehender Tabelle ersichtlich ist.

Vergleicht man diese Tabelle mit derjenigen Brunners S. 134, so erkennt man wieder eine Bevorzugung der rechten Körperseite, die aber weniger schroff auffällt. Wie Brunner richtig vermutete, war das starke Vorwiegen der rechtsseitigen Femoralhernien bei Frauen (22 rechts zu 5 links) eine Täuschung durch die Statistik kleiner Zahlen.

Männliche Personen 60:	inguinal	55	rechts	28
			links	21
			doppelseitig	2
			unbestimmt	4
	femoral	5	rechts	2
			links	—
			unbestimmt	3

Weibliche Personen 41:	inguinal 15	rechts	10
		links	4
		unbestimmt	1
	femoral 23	rechts	10
		links	10
		doppelseitig	1
		unbestimmt	2
	perineal		1
	Linea alba		2
Geschlecht nicht bemerkt 3:	inguinal		2
	femoral		1

In der neuen Statistik sind tatsächlich die rechts- und linksseitigen Femoralhernien gleich häufig. Die Überzahl der inguinalen Blasenhernien gegenüber den femoralen bei Männern und der femoralen gegenüber den inguinalen bei Frauen ist in der neuen Tabelle wieder deutlich, jedoch nicht so extrem, wie in der Brunnerschen.

E. Operative Cystocelen

unterscheidet Hermes als Kunstprodukte von den **präformierten,** eigentlichen Cystocelen. Sie entstehen erst während der Bruchoperation, wenn am isolierten Bruchsack so stark gezogen wird, daß die vorher bloß in der Nähe der Bruchpforte gelegene Harnblase durch die Bruchpforte heraustritt. Lücke und andere wollen die operativen Blasenhernien aus der Kasuistik ausgeschaltet wissen. Dies darf man wohl vom pathologisch-anatomischen, nicht aber vom chirurgischen Standpunkt aus tun, da diese operativen Blasenhernien praktisch die gleiche Beachtung verlangen, wie die präformierten (siehe unter IV). Eine zweite Art von operativen Cystocelen wird nach Brunner hervorgebracht, indem ein Teil einer schlaffen Blasenwand durch den eingeführten Katheter künstlich in die Bruchpforte vorgestülpt wird. Diese haben weniger Bedeutung. Sie werden beim Abtragen des Bruchsackes und bei der Naht der Bruchpforte nicht gefährdet, weil sich die Blasenvorstülpung mit dem Herausnehmen des Katheters wieder hinter die Bruchpforte zurückzieht.

III. Symptomatologie.

A. Physikalische Zeichen.

Am besten teilt man wie Brunner die Blasenhernien in manifeste und latente. Die ersteren machen deutliche Erscheinungen

und können schon am Lebenden ohne Operation zum Teil sicher erkannt werden. Die latenten Blasenhernien bieten nur unbestimmte oder meist gar keine Erkennungszeichen dar. Sie werden erst während der Operation oder bei der Autopsie diagnostiziert. Die Symptomatologie kann sich also nur mit den manifesten Blasenhernien beschäftigen, die bloß ein Zehntel aller Fälle ausmachen.

Richter faßt in seiner „Abhandlung von den Brüchen“ Göttingen 1875) den Symptomenkomplex schon so treffend zusammen, daß ich ihn hier wörtlich folgen lasse: „Die Zeichen der Blasenbrüche sind so deutlich und auffallend, daß diese Krankheit nicht leicht zu verkennen ist. Die Bruchgeschwulst wird groß, hart und gespannt, wenn der Kranke den Urin zurückhält. Sie verschwindet, wenn der Kranke den Urin läßt. Oder wenn sie nicht verschwindet, wie oft geschieht, empfindet der Kranke, der eben den Urin gelassen hat, sogleich von neuem einen heftigen Trieb, den Urin zu lassen, sobald man die Bruchgeschwulst drückt. Wegen des Reizes, den die Blase in dieser widernatürlichen Lage vornehmlich im Bauchringe leidet, empfindet überhaupt der Kranke einen öfteren Trieb, den Urin zu lassen. Da die Blase immer stark zur Seite, und folglich die Harnröhre schief gezogen wird, ist der Abgang des Urins immer mehr oder weniger erschwert; oft ganz gehemmt. Zuweilen kann man kaum den Katheter einbringen, und wenn dies gelingt, merkt man ganz deutlich, daß er in einer sehr schiefen Richtung in die Blase tritt. Dies ist bei Weibspersonen vorzüglich deutlich zu bemerken. In der Bauchgeschwulst fühlt man ganz deutlich ein Schwappern. So oft man die Geschwulst drückt, ist der Kranke genötigt, das Wasser zu lassen. Und indem man allen Urin aus derselben drückt, verschwindet er gänzlich.“

Diese Erscheinungen gelten im allgemeinen für mittelgroße Cystocelen. Bei kleinen kann eine Volumensänderung vor und nach der Miktion kaum beobachtet werden, ebensowenig ein „Schwappern“. Das zwangsweise Abweichen des eingeführten Katheters nach der Bruchseite findet man auch bei kleinen Cystocelen (28, 31).

Bei Cystocelen mit Volumensänderungen bemerkten die Patienten im Falle 102 und 47 am Ende der Miktion ein Gefühl, wie wenn Wasser durch die Bruchpforte rollte. Die von den Franzosen sehr häufig angeführte Miktion in zwei Zeiten, wo sich zuerst die Blase und erst kurz darauf — beim Drücken auf die Bruchgeschwulst — die Cystocele entleert, fand ich in zwei Fällen (46 und 76). Viel diagnostische Verwertung findet der Wechsel in der Ausdehnung der Bruchgeschwulst je nach dem Füllungszustande

der Blase beim Eingießen von Flüssigkeit in dieselbe. Die Probe versagt aber oft bei Ventilverschluß der Divertikelöffnung durch Schleimhautfalten.

In neuerer Zeit wurde die Cystoskopie für die Diagnose verwendet. In Fall 94 und 105 sah man von innen die Divertikelöffnung. Die meisten Cystocelen sind irreponibel. Unter den 110 Fällen sind nur 19 reponible verzeichnet, 10 partiell reponible, 33 irreponible, 16 incarcerierte und bei 32 ist über die Reponibilität nichts angegeben.

B. Funktionelle Störungen

bestehen hauptsächlich in zeitweiser Harnverhaltung, wobei der Urin oft längere Zeit gar nicht, dann nur tropfenweise und später in kleinen Portionen, sehr häufig unter Brennen in der Harnröhre, gelöst wird. Die Harnverhaltung und der damit verbundene Tenesmus der Blase wird hervorgerufen erstens: durch die mechanische Reizung der Blase in ihrer widernatürlichen Lage, zweitens: durch die von der Stagnation des Urins herrührenden cystitischen Reizerscheinungen. Wie direkt durch mechanischen Zug an der Blase Harndrang erzeugt werden kann, ist ersichtlich aus dem Fall Girardis (15), bei dem während der Operation am wachen Patienten durch Zug an der Blase jedesmal ein starkes Bedürfnis, Wasser zu lösen, auftrat. In gleicher Weise bewirken ja Repositionsversuche Harndrang. In einigen Fällen konnten die Patienten nur Wasser lösen, wenn sie mit der Hand einen Druck auf den Bruch ausübten (53, 12, 39, 62). Typisch sind Schmerzen am Ende der Miktion und nach Beendigung derselben fortbestehender Harndrang (65). Ungefähr ein Drittel aller Blasenhernien sind mit unzweifelhaft auf die Hernie zu beziehenden Blasenbeschwerden verbunden. Unter den 110 Fällen sind 30 mal solche erwähnt, in 21 Fällen werden sie ausdrücklich negiert und in 53 Fällen sind keine erwähnt.

C. Incarceration.

Martin kommt nach exakter Durchsicht von 28 Blasenhernien mit Incarcerationserscheinungen zum Schluß: „Es gibt eine wirkliche Brucheinklemmung der Harnblase, die zu Zirkulations- und Ernährungsstörungen der Blasenwand führen kann. Die Brucheinklemmung der Blase erzeugt nicht das Bild der Darmincarceration, sondern nur einen ähnlichen, aber wohl zu unterscheidenden Symptomkomplex. Die Einklemmung der Harnblase geht des öfteren, wahrscheinlich in der Regel mit charakteristischen Blasenerschei-

nungen einher". Als Zeichen einer Blasenincarceration betrachtet man plötzlich eintretende Kolikschmerzen in der Umgebung des Bruches, gegen die Symphyse oder gegen den Oberschenkel ausstrahlend. Damit verbunden ist heftiger, quälender Harndrang und längere Zeit andauernde Retention mit nachfolgender Ischuria paradoxa. Häufig findet man ausgesprochene Druckempfindlichkeit des Bruches, gelegentlich sogar Blut im Urin (52). Reflektorische Reizerscheinungen, wie Magenkrämpfe und Erbrechen, sind nicht so selten. Das Auftreten von Darmincarcerationssymptomen bei isolierter Einklemmung der Blase, wie es frühere Autoren annahmen, scheint nicht vorzukommen. Brunner und Martin schließen es direkt aus, daß auf reflektorischem Wege durch Blasenreizung paralytischer Ileus zustande komme. In Fall 22, wo bei isolierter Blaseneinklemmung Zeichen einer Darmeinklemmung angegeben werden, handelt es sich möglicherweise nur um die oben beschriebenen lokalisierten Kolikschmerzen und Erbrechen. In Fall 2 wurde allerdings eine Stuhlverhaltung von 8 Tagen und fäkulentes Erbrechen 4 Tage vor der Operation angegeben, ohne daß bei der Operation irgendeine andere Ursache als die Blaseneinklemmung gefunden werden konnte.

Martin teilt seine Fälle in vier Gruppen ein. Zu der ersten Gruppe: 9 Beobachtungen von isolierter extraperitonealer Blaseneinklemmung, kommen aus meiner Kasuistik vier neue (2, 14, 20, 22). Bei Fall 14 und 20 sind typische Urinbeschwerden angegeben, bei 2 und 22 jedoch keine. In einem Fall wurde die Diagnose vor der Operation gestellt.

Zweite Gruppe: Paraperitoneale incarcerierte Blasenhernien, bei denen die Blase neben einem leeren Bruchsack eingeklemmt war, hatte Martin 5 Fälle. Dazu kommt ein neuer (52). Bei diesem ist nun nicht sicher zu stellen, ob das Kotbrechen durch eine vor der Operation im Bruchsack eingeklemmte Darmschlinge bedingt war. Jedenfalls ist aber durch das vor der Operation im Urin nachgewiesene Blut und den Operationsbefund sicher gestellt, daß die Blase eingeklemmt war.

Zu der dritten Gruppe: 3 Fälle von inkompletter Einklemmung der Harnblase möchte ich Fall 4 und 93 der neuen Kasuistik nehmen. Es sind alles Fälle mit unzweifelhaften Incarcerationssymptomen, wo jedesmal der Bruch reponiert werden konnte und die Urinbeschwerden damit aufhörten. Die Bezeichnung „inkomplette Einklemmung" ist wohl nicht zutreffend, da es sich um vollständige, aber wiederholte Einklemmung handelte, die wegen der leichten

Reponibilität entweder gar nicht oder dann in einem freien Intervall zur Operation kamen.

In der vierten Gruppe werden 11 Fälle von incarcerierten Blasen-Darm- und Blasen-Netzhernien, bei denen Blasensymptome beobachtet wurden, zusammengestellt. Hierzu kommen zwei neue (27, 74). Beim ersten wurde lange vor der Einklemmung eine Volumenverminderung des Bruches bei der Miktion beobachtet. Beim zweiten bestand Urinretention am Tage vor der Darmeinklemmung. Im zweiten wurde die Wahrscheinlichkeitsdiagnose auf Darm-Blasenhernie gestellt.

IV. Diagnose.

A. Die Diagnose vor der Operation.

„In vielen Fällen", sagt Imbert, „ist die Cystocele nur eine Episode in der Geschichte einer gewöhnlichen Hernie und sie verändert deren Wesen so wenig, daß die Diagnose meistens erst während der Operation gestellt werden kann und man froh sein muß, wenn dann die Blase nicht irrtümlich angeschnitten wird". Es ist bereits betont worden, daß überhaupt nur 10 Proz. aller Blasenhernien Symptome machen. Von diesen geben wiederum nur ein Teil den mehr oder weniger vollständigen Symptomenkomplex (S. 17). Bei letzteren ist dann freilich die Diagnose so leicht und in die Augen springend, daß sie oft vom Patienten selbst schon gestellt wird und Richter mit Recht behauptet: nur ein äußerst unwissender Wundarzt könne bei so deutlichen und unzweifelhaften Zeichen den Blasenbruch verkennen.

Anders verhält es sich bei den latenten Blasenhernien. Leichte Miktionsstörungen, wie häufiger Urindrang, Brennen in der Harnröhre usw., kommen schon bei gewöhnlichen Hernien vor. Man darf daraus nicht jedesmal auf eine Blasenhernie schließen, hingegen muß man dabei wenigstens an die Möglichkeit einer solchen denken. Weicht der eingeführte Katheter nach der Seite der Hernie ab und läßt sich seine Spitze bis in die Bruchpforte bringen, oder sieht man mit dem Cystoskop eine Ausbuchtung, vielleicht eine Divertikelöffnung, oder liefert die Cystographie (Völcker und Lichtenberg, Bruns Beitr., Bd. 52, Heft 1) den Befund eines Divertikels in der Hernie, so steht die Diagnose fest.

Weitaus am häufigsten kommt man dazu,

B. Die Diagnose während der Operation

zu stellen. Bei der überwiegenden Mehrzahl der latenten Cystocelen, bei denen die Diagnose nicht vor der Operation gestellt werden kann, ist das richtige Erkennen der Blase während einer Hernienoperation von größter Wichtigkeit. Unter den in den letzten 10 Jahren publizierten 45 Fällen, bei denen die Blase eben rechtzeitig erkannt und unverletzt reponiert wurde, ist nur ein Exitus verzeichnet. Von den 39 Fällen mit Blasenverletzung, die während der Operation erkannt und genäht wurden, sind 3 gestorben. Viel übler aber ist die Mortalitätsziffer für die während der Operation übersehenen Blasenverletzungen, unter denen von 9 Fällen 4 ad exitum gekommen sind. Das Erkennen der Blase während der Operation ist nicht schwer, man muß sich nur bei jeder Herniotomie und Radikaloperation die Möglichkeit dieser Komplikation vor Augen halten.

Läßt sich ein Bruchsackhals nicht in der gewöhnlichen Weise isolieren, findet man an seiner medialen Seite ein mehr oder weniger fest adhärentes Lipom, eine Verdickung oder eine Duplikatur seiner Wandung, die das Gefühl von zwei aneinander verschieblichen Schleimhautflächen bietet, so muß man unbedingt an eine paraperitoneale Blasenhernie denken und den Katheter einführen. Läßt sich dessen Spitze durch starkes Senken des Pavillons durch die Bruchpforte in die Duplikatur einführen, so ist die Diagnose sicher. Gelingt dies nicht wegen der zu engen Kommunikation zwischen Blase und Cystocele, oder wegen der zu geringen Biegung des Katheters, so kann man die Injektion von Flüssigkeit in die Blase versuchen, wobei sich das Divertikel meistens mitfüllt. Häufiger als durch den Katheterversuch wurde die Blase direkt erkannt an der graurötlichen Farbe und der netzförmigen Muskulatur, die freilich oft atrophiert und dünn sein kann (S. 9). Ein zuverlässiges Erkennungszeichen ist die sehr konstante Lage der Blase unten und medial vom Bruchsack. Ferner wird man aufmerksam durch die ziemlich regelmäßig vorkommenden Fettanhäufungen an dieser Stelle. Wird die Blase nicht erkannt und unvermutet verletzt, so führt meist das Ausfließen von Urin auf die richtige Diagnose. Fließt kein Urin aus, sieht man aber durch die gesetzte Verletzung in einen kollabierten, mit Schleimhaut ausgekleideten Hohlraum, der durch die Bruchpforte mit einer größern, retrosymphysären Höhle in Verbindung steht, so hat man ohne Zweifel eine Cystocele vor sich. Ist keine Schleimhaut zu erkennen, so darf man nicht ohne weiteres die Diagnose eines 2. Bruchsackes

annehmen, sondern führt durch die Öffnung eine Sonde oder den Finger ein und begegnet damit oft wider Erwarten den per urethram eingeführten Katheter. — Wird die Cystocele während eines unvollständigen Debridement nicht verletzt, aber nachher mit in die Ligatur des Bruchsackes gefaßt, so kann bei der Abtragung des Bruchsackes ein ziemlicher Defekt in die Blase gesetzt werden. Die Blase rutscht während einer Kontraktion leicht aus der Ligatur heraus und die Verletzung bleibt unbemerkt, wenn nicht die Schleimhautpartie am abgetragenen Bruchsackhals entdeckt wird.

Die extraperitonealen Cystocelen sind während der Operation am schwierigsten ohne Verletzung zu diagnostizieren. Die Gefahr einer Verwechslung der Blase mit dem erwarteten Bruchsack ist sehr groß und nur bei genauer Beobachtung ist unter günstigen Umständen der Irrtum zu vermeiden.

C. Die Diagnose nach der Operation

ergibt sich aus den Folgen einer während der Operation unbemerkt gebliebenen Blasenverletzung. Unter diesen Folgen ist zunächst der sofort nach der Operation eintretende Harndrang zu nennen, dann das Auftreten von Blut im Urin oder gar Anurie, wobei der Katheter nur einige Tropfen Blut zutage fördert. Ist die Blasenverletzung klein und ihre Lage extraperitoneal, so kann nach vorübergehender Urininfiltration und Fistelbildung Heilung eintreten. Bei größerer, zum Teil oder ganz intraperitoneal gelegener Verletzung, wo Blut und Urin sich in die Bauchhöhle ergießen, tritt unter peritonitischen Erscheinungen, Anämie und Urämie nach wenigen Tagen Exitus ein. In wenigen Fällen (64 und 90) wurde bisher rechtzeitig ein zweiter Eingriff angeschlossen und die Blase genäht.

In nachstehender Tabelle sind hinter den Zahlen meiner Statistik zum Vergleich diejenigen Brunners in Klammern gestellt.

Diagnosenstellung	Zahl der Fälle		
vor der Operation	18		(18)
davon nicht operiert	2		(13)
operiert und unverletzt reponiert	11		(4)
die Blase während der Operation verletzt	5		(1)
während der Operation	83		(99)
unverletzt reponiert	45		(41)
Blase erkannt und unabsichtlich verletzt	3	1 †	(2)
Blase erst nach der Verletzung erkannt	35	2 †	(56)

einige Zeit nach der Operation	9	(22)
davon gestorben	4 †	
nach vorübergehender Fistelbildung, geheilt	4	
ohne Fistelbildung geheilt	1	
Gesamtzahl	110	(182)

Beim Vergleich der neuen Zahlen mit den Brunnerschen fällt auf, daß in den letzten Jahren relativ mehr Blasenhernien vorgekommen und während der Operation richtig diagnostiziert worden sind. Infolgedessen sind die irrtümlichen Blasenverletzungen seltener geworden, ebenso das Übersehenwerden der Verletzung bei der Operation.

V. Prognose.

Bei dem stets zunehmenden Vertrauen des Publikums zu Bruchoperationen werden die Fälle von nicht operierten Cystocelen in der Literatur seltener. Brunner fand 13, seit ihm sind nur noch 2 Fälle veröffentlicht. Sobald ein Blasenbruch heutzutage dauernde Beschwerden macht, so kommt er zur Operation, weil man weiß, daß er nicht von selbst ausheilt. Steinbildungen im herniösen Blasendivertikel, von der Cystitis aufsteigende Pyelonephritis, Ureterenkompression in der Bruchpforte usw. ist in neuerer Zeit kaum mehr beobachtet worden.

Die operativ behandelten manifesten Cystocelen geben eine sehr gute Prognose. Die Blase wird dabei so gut wie nie verletzt und nach der Reposition verschwinden die Urinbeschwerden meistens vollständig. In unserm Fall 105 bestand zwar bei der Kontrolluntersuchung nach $1^1/_2$ Jahren noch eine geringe Blasenkapazität und eine Vermehrung der täglichen Miktionen.

Anders verhält es sich bei den latenten Blasenhernien, die immer als unerwünschte Komplikationen bei Bruchoperationen angetroffen werden. Nach Galeazzi sind auf diese Weise komplizierte Hernien an sich viel mehr zu Rezidiven geneigt, als gewöhnliche. In Bezug auf die Mortalität ist ein wesentlicher Unterschied zwischen den während der Operation verletzten und der nicht verletzten Cystocelen. Letztere haben sozusagen keine, erstere dagegen 6—16 Proz. Mortalität. Viel schlimmer wird die Prognose bei den während der Operation übersehenen Blasenverletzungen, wo die Mortalität auf 30–40 Proz. steigt und bei den Überlebenden die Heilungsdauer durch langwierige Fistelbildungen auf mehrere Wochen ausgedehnt wird.

Brunner berechnete, daß von allen an Cystocele Operierten 10 Proz. der Blasenläsion erlagen. In der Statistik der letzten zehn Jahre sind es noch 6 Proz.

VI. Therapie.

Bei sämtlichen manifesten Blasenhernien, die Beschwerden machen, ist die konservative Behandlung, das Tragen eines Bruchbandes kontraindiziert. Wegen der meist vorhandenen Irreponibilität der Blase übt das Bruchband einen konstanten Reiz auf diese aus, verursacht Harndrang, Schmerzen, entzündliche Prozesse und selbst Gangrän der Blasenwand. Nur ein einziger Fall (46) wurde erfolgreich mit einem Bruchband behandelt, weil da die Blase vollständig reponibel war.

Die kleinen, zufällig während der Operation gefundenen latenten Cystocelen wurden wiederholt ohne Nachteil unberührt in situ belassen. Sicherer aber ist es, die Blasenausstülpung, besonders wenn sie leicht isolierbar ist, durch einen Fingerdruck hinter die Bruchpforte zu reponieren. Bestehen starke Verwachsungen mit dem Bruchsack, so ist es ratsam, die Isolierung nicht vorzunehmen, sondern, um eine Blasenverletzung zu verhüten, den Bruchsack distal von den Blasenadhäsionen abzutragen und den Stumpf samt der Cystocele zu reponieren. Die zum Teil veränderte Wandung der Blasenhernie soll sich nach der Reposition ad integrum restituieren (Becker). Gelegentlich ist die Reposition erschwert: Lossen (31) mußte, ehe sie gelang, das prävesikale Fett resezieren; Harrington (72) war genötigt, nach mühsamer Reposition einer großen, perinealen Blasenhernie den Wiedervorfall zu verhüten, indem er den angefrischten, von seinen Adnexen befreiten Uterus vor die Bruchpforte nähte.

Ist die vorgefallene Blasenwand stark verändert, morsch oder dünn, daß sie bei der Reposition einzureißen droht, so muß sie reseziert werden.

Nach erfolgter Verletzung der Blase kann man auf verschiedene Weise verfahren. Eine resistente, gesunde Blasenwand wird am besten primär zwei- bis dreischichtig vernäht und zwar unter Freilassen der Mucosa (zur Verhütung von Blasensteinen, siehe Fall 35). Zur Sicherung kann über die Blasennaht das Netz gelegt werden. Vorsichtshalber muß man für einige Tage die Wunde bis zur Nahtstelle der Blase drainieren. Gelingt es wegen der Morschheit und

Zerreißlichkeit der Blasenwand nicht, eine solide Naht zu erzielen, so kann die Blase in die Bauchwand eingenäht und drainiert werden. Thompson (13) hat ein morsches Divertikel, dessen Verletzung nicht genäht werden konnte, abgebunden und die Wunde tamponiert. Es bestand einen Monat lang eine Urinfistel.

Bei den erst nach der Operation bemerkten Blasenverletzungen mit Austritt von Urin in die Bauchhöhle öffnet man selbstverständlich sofort, nach dem die Verhältnisse klar sind, die Wunde wieder, sucht die Blase sekundär zu nähen und spült das Abdomen mit physiol. Kochsalzlösung gründlich aus. — Fließt der Urin nicht in die Bauchhöhle, sondern in die Operationswunde, so bildet sich in dieser eine Urinfistel, die man ruhig sich selbst überlassen darf, denn sie wird sich in ca. 3 bis 5 Wochen spontan schließen. Zur Vermeidung von Urinfisteln nach Blasennaht wird von den meisten Autoren, darunter Verdier und Brunner, das Einlegen eines Dauerkatheters durch die Harnröhre empfohlen. In den 39 Fällen von Blasenverletzung, die man während der Operation beobachtete, wurde der Dauerkatheter 19 mal angewendet, dabei trat 4 mal Fistelbildung auf. Von den 20 ohne Dauerkatheter behandelten sind 2 infolge von Urinaustritt durch die undichte Naht gestorben und 7 sind nach vorübergehender Fistelbildung ausgeheilt. Championnière ist daher sehr im Unrecht, wenn er behauptet, die Anwendung des Dauerkatheters nach Blasenverletzung bei Cystocelenoperationen sei unnötig und gar gefährlich. Es ist bei der Anwendung des Dauerkatheters nur wichtig, den Pavillon an einem Bettbogen so aufzuhängen, daß nicht die Katheterspitze auf die Blasennaht drücken kann.

Kasuistik.

Die mit * bezeichneten Fälle sind schon vor 1897 publiziert worden, fehlen aber in der Kasuistik von Brunner.

1. Extraperitoneale Blasenhernien.

1. *Lucas Championnière (1887). 44jähriger Mann wurde wegen linksseitiger Leistenhernie operiert. Vor der Bruchpforte fand man beträchtliche Fettmassen. Man versuchte, sie zu reponieren. Dabei wurde ein Hohlorgan angerissen, aus dem sich Urin entleerte. Die nun erkannte Blase wurde in 3 Etagen genäht und ein Dauerkatheter eingelegt. Nach vorübergehender Fistelbildung trat Heilung ein.

2. *Fargues. 75 jährige Frau litt häufig an Obstipation. Seit

8 Tagen hatte sie keinen Stuhlgang mehr und seit 4 Tagen fäkulentes Erbrechen. Beim Spitaleintritt am 2. Juli 1896 konstatierte man in der rechten Regio femoralis eine kleine, harte, höckerige Hernie, die wenig druckempfindlich war.

Operation (Heydenreich): Unter der Haut stößt man auf eine schwärzliche, gelappte Masse, die netzähnlich ist. Sie stellt aber einen Hohlraum dar, dessen Seitenwände aneinander gebracht und gegenseitig verschoben werden können. Die Bruchpforte wird erweitert, und jetzt sieht man, daß dieses Hohlorgan durch einen Stiel mit der Harnblase zusammenhängt. Das Divertikel von der Blase aus mit Flüssigkeit zu füllen gelingt nicht. Es wird reponiert und die Wunde vernäht. Nach 16 Tagen ist Patientin geheilt.

3. Kutz. 23jähriges Dienstmädchen zeigte in der linken Leiste eine kleine, diffuse, weiche, etwas reponible Geschwulst, die schon seit zehn Jahren bestand. Hinter dieser fühlte man in der Tiefe undeutlich eine derbe Masse. Die Diagnose wurde offen gelassen.

Operation (Prof. Sänger): Man isolierte einen dickwandigen Sack von Kastaniengröße. Durch die trabekelartigen Muskelfaserzüge wurde man darauf aufmerksam, daß ein Divertikel der Harnblase vorliegen müsse, und in der Tat erschien ein in die Blase eingeführter Katheter in demselben. Man fand keinen Bruchsack, konnte weder neben dem Divertikel in die Bauchhöhle eindringen, noch einen deutlichen Bruchring fühlen. Das Blasendivertikel wurde durch einige Nähte zusammengerafft, nach abwärts gestülpt und durch einige weitere Nähte unterhalb des Niveaus der Aponeurose fixiert, hierauf diese, sowie die Haut geschlossen. Heilung.

4. Gerulanos. 52jährige Frau bekam nach der letzten normalen Geburt vor 9 Jahren eine haselnußgroße Geschwulst vor der Symphyse, die einen unangenehmen Zug in dieser Gegend verursachte. Anfangs konnte Patientin die Geschwulst reponieren, bei längerer Bettruhe verschwand sie von selbst. Später wurde die regelmäßige Reposition unterlassen. Seit 4 Jahren war die Geschwulst irreponibel, sie verursachte wenig Beschwerden, namentlich keine bei der Urinentleerung. Mitte April 1898 trat bei einer Überstreckung plötzlich ein ca. mannsfaustgroßer Bruch an Stelle des vorher hühnereigroßen heraus. Es stellten sich heftige Schmerzen im Bauch und Urindrang ein, jedoch konnten nur einige Tropfen Harn entleert werden. Erbrechen trat nicht auf. 6—7 Stunden später konnte der herbeigerufene Arzt den Bruch zurückbringen, worauf sofort und ohne Schmerzen größere Mengen Urin gelassen wurden. Nach dieser Reposition blieb der schon früher irreponibel gewesene Teil der Geschwulst zurück. Im Laufe des Jahres traten noch drei genau gleiche Anfälle auf. Die Untersuchung am 16. Dezember 1898 ergab schlaffe Bauchdecken, Diastase der Mm. recti um ca. 3 Querfinger. Die linke Schamlippe in ihrer obern Hälfte starkt verdickt, die Haut unverändert. Die Verdickung verlor sich nach oben allmählich gegen die Symphyse. Palpatorisch läßt sich innerhalb der Schamlippe ein ca. hühnereigroßer Tumor erkennen, der größtenteils glatt, prall-elastisch und auf Druck nur wenig empfindlich war. Mit Ausnahme eines gegen die Symphyse ziehenden, fingerdicken, harten Fortsatzes war er frei unter der Haut und auf der Unterlage verschieblich. Eine Fortsetzung seines Stieles durch eine Bruchpforte in die Bauchhöhle konnte nicht konstatiert werden. Diagnose nicht sicher gestellt.

Operation (17. Dezember 1898): Man stößt auf den von einer fibrösen Kapsel umgebenen Tumor, dessen Isolierung bis auf den obern Fortsatz leicht ist. Bei Freilegung des letzteren gelangt man dicht oberhalb der Symphyse zwischen den beiden Mm. recti hindurch in die Bauchhöhle. Man erweitert die Bruchpforte. Durch Zug am Stiel wird die mit ihm zusammenhängende Blasenwand teilweise aus dem Spalt herausbefördert. Der Katheter sichert die Diagnose Cystocele. Stiel mit Tumor wird von der Blasenwand abgetragen. Es fließen einige Tropfen Urin aus. Die Blase wird doppelschichtig genäht und reponiert. Heilung.

Der resezierte Tumor erwies sich als dickwandiges Blasendivertikel mit engem, aber für die Sonde noch durchgängigem Halse.

5. Roche. 40jähriger Geschäftsreisender. Hernie vor 14 Jahren beim Heben einer Last entstanden. Schwere Einklemmungserscheinungen und Harnblasenstörungen bestanden nie. — Beim Eintritt in das Krankenhaus konstatierte man einen rechtsseitigen Inguinalbruch von der Größe eines Straußeneies. Der Bruch war ganz irreponibel, von glatter Oberfläche und gab absolut gedämpften Perkussionsschall.

Bei der Operation (10. Dezember 1895) kam man auf einen grauen Sack, der für den Bruchsack gehalten und incidiert wurde. Man eröffnete dabei eine Höhle, aus der gelbe, nach Urin riechende Flüssigkeit ausströmte. An ihrer Innenfläche war Blasenschleimhaut zu erkennen, und durch Digitalexploration konnte man die rechte Ureterenmündung nachweisen. Die etwas gedehnte Blasenwand wurde genäht, der Bruch reponiert und die Bruchpforte verengt. Nach vorübergehender Fistelbildung Heilung in 4 Wochen.

6. Sjövall. 35jährige Frau. Länger bestehende taubeneigroße Inguinalhernie, seit 8 Tagen irreponibel; nie Harnbeschwerden. Die Diagnose wird auf Epiplocele inguinalis sin. immobilis gestellt. Operation: Eine äußerst dünnwandige Cyste im Inguinalkanal. Von einem Bruchsack keine Spur. Medial von der Cyste ein genau begrenzter, nußgroßer Fettklumpen von derber Konsistenz, der als präperitoneales Fett angesehen und mit der Schere entfernt wurde. Dabei kam Harn in die Wunde, die Blase war lädiert. Die ca. 3 cm lange Blasenwunde wurde in 3 Etagen genäht und dann die Bruchpforte bis auf eine Drainöffnung geschlossen. 12 Tage Dauerkatheter. Nach 20 Tagen vollständige Heilung.

7. Zondek. 40 Jahre alte Frau hatte seit einem Anfall von Ileus vor 2 Jahren dumpfe, ziehende Schmerzen in der rechten Leistengegend. Es bildete sich an dieser Stelle eine gänseeigroße Hernie, die sich oft temporär incarcerierte und Urinretention mit nachfolgendem Tenesmus verursachte. Injektion von Borsäurelösung in die Blase hatte keine Vergrößerung derselben zur Folge.

Operation (Juni 1898): Freilegung eines pflaumengroßen, harten, höckerigen Tumors, der mittels eines Stieles dem erweiterten Schenkelring zuführt. Der Tumor wird dicht am Stiel abgetragen. Es ist ein Fibrolipom, in dessen Innern ein Abszeß verborgen liegt. Der obere, vor der Bruchpforte gelegene Ansatzteil des Stieles ist prolabierte Blasenwand; denn ein per urethram eingeführter Katheter geht in den vorliegenden Zipfel hinein. Die Blase ist an dieser Stelle sehr verdünnt. Es wird

ein Stück derselben reseziert, die Nahtstelle reponiert und die Wunde drainiert. Heilung per primam.

8. Martin. 51jähriger Küfer hatte seit 18 Jahren einen reponierbaren Bruch der rechten Leiste. Plötzliche Incarceration mit Erbrechen, Urinretention und Blasentenesmus. Stuhl und Winde unbehindert. Die Diagnose wird auf eingeklemmten Netz- oder Darmwandbruch gestellt.

Operation (Dezember 1898): Bei der schichtweisen Durchtrennung der Bruchhüllen gelingt es trotz langem Suchen nicht, einen Bruchsack zu finden. Es präsentiert sich nur die mit Fett überzogene Bruchgeschwulst. Bei sorgfältigem Auseinanderschieben der den Bruch bedeckenden Fettschicht kommt man auf ein gut walnußgroßes, stark vaskularisiertes Gebilde. Der Verdacht auf Blasenhernie wird durch den per urethram eingeführten Katheter, dessen Schnabel durch die Wand des herniösen Teiles zu fühlen ist, bestätigt. Die Reposition der Blasenhernie gelingt leicht. Der Verlauf der Heilung war ein guter.

9. Alessandri. 63jähriger Angestellter hatte im 25. Jahre eine Urethritis blennorrhoica. Seit 4 Jahren bemerkte er eine Hernie von lappiger Oberfläche, die bis hühnereigroß wurde und stets reponibel war. Blasenbeschwerden sollen nie bestanden haben. In der Pars membran. urethrae eine Striktur. Diagnose: Darmnetzhernie.

Operation (16. V. 1899): Samenstrang lateral von der Bruchgeschwulst. Letztere mit wenig Fett bedeckt. Das als Bruchsack angenommene Gebilde wurde isoliert und incidiert; sofort floß Urin aus. Der Schnabel des per urethram eingeführten Katheters erschien im Halse des nun sichergestellten Blasendivertikels. Ein peritonealer Bruchsack war nicht zu finden. In der verdünnten Wand des Divertikels konnte man kaum mehr eine Muskelschicht erkennen. Die Blasenwunde wurde in zwei Schichten genäht, die übrige Wunde tamponiert. Dauerkatheter. Am 9. VI. war Patient geheilt.

10. Derselbe. 53jähriger Offizier bemerkte vor 12 Jahren eine doppelseitige, reponible Inguinalhernie und trug seither ein Bruchband. Er hatte zweimal Gonorrhöe durchgemacht und mußte wiederholt wegen seiner Urethralstriktur behandelt werden.

Operation (25. V. 1899): Man will links die Radikaloperation nach Bassini machen. Die Bruchgeschwulst entspringt mit einem breiten Stiel dem Annulus inguinalis internus, ist ohne bemerkenswerte Fettmasse, wird für den Bruchsack gehalten und incidiert. Es entströmt eine große Menge urinöser Flüssigkeit. Die Innenfläche des Sackes ist mit Schleimhaut ausgekleidet. Ein per urethram eingeführter Katheter erscheint in der Wunde. Die Wandung der Cystocele ist sehr dünn, die Muscularis kaum erkennbar; die Kommunikation mit der übrigen Blase ist sehr weit. Es ist kein benachbarter peritonealer Bruchsack aufzufinden. Die Blase wird genäht, die Wunde partiell tamponiert und genäht. Nach 4 Tagen wird der Tampon entfernt und die Heilung erfolgt per primam.

Am 3. VI. macht man dieselbe Operation rechts und findet die gleichen Verhältnisse wie links. Vor der Incision des vermeintlichen Bruchsackes injiziert man Flüssigkeit in die Blase und sieht dabei die Cysto-

cele sich aufblähen. Sie wird reponiert und die Bauchdecke nach Bassini verschlossen. Heilung per primam.

11. Lossen. 34jähriger Bedienter akquirierte vor 6 Monaten einen Inguinalbruch und hatte seither häufig Harndrang. Diagnose: Linksseitiger Leistenbruch mit Netzinhalt.

Operation (Mai 1901): Die Bruchpforte liegt oberhalb des Lig. inguinale sin. Nach Eröffnung der Bruchsackhüllen, die durch die Fascia transversa gebildet waren, erscheint Fettgewebe von eigentümlichem Aussehen. Unter diesem findet sich ein Sack, der etwas dickere Wandung als dies sonst bei Bruchsäcken der Fall ist und starke Venenfüllung aufweist. Er wird angeschnitten und erweist sich als Blasendivertikel, indem sich Urin daraus entleert. Die Blase wird mit Lembertnähten geschlossen. Peritoneum kam nicht zu Gesicht. Verschluß der Bruchpforte, Drainage der Blasennahtstelle, nachher Heilung und vollständiges Aufhören der Bruch- und Blasenbeschwerden.

12. Görl. 49jähriger Patient klagte seit einem halben Jahre über zunehmende Blasenbeschwerden, indem er namentlich tagsüber beim Sitzen vermehrten Harndrang verspürte. Der Urin enthielt reichlich Eiter. Die Cystoskopie der Blase ergab eine ungleichmäßige Form derselben. Patient hatte einen linksseitigen Leistenbruch von Apfelgröße und gab auf Befragen an, daß er stets auf den Bruch drücken müsse, wenn er den Urin völlig entleeren wolle. Die Perkussion der Hernie ergab keinen Darmschall. Diagnose: Cystocele inguinalis.

Bei der Operation fand man eine rein extraperitoneale Blasenhernie. Die Reposition derselben gelang erst, als ein großer Fettklumpen, der an der vorderen Blasenwand saß, mit dem Messer entfernt war. Die verdickte Blasenwand wurde wegen Verdacht auf Carcinom eingeschnitten; die Verdickung erschien aber nur einfach fibrös. Die Blase wurde genäht und reponiert. Die Blasenbeschwerden hörten erst auf, als die Cystotomia alta gemacht war. Patient starb einige Monate später an Carcinomkachexie.

13. Thompson fand bei einem 48jährigen Mann, der seit langem eine linksseitige Inguinalhernie hatte, bei der Operation eine halbelastische Geschwulst, die er incidierte. Er erkannte sie dann als Blase und versicherte sich dieser Diagnose mittels des Katheters. Da die Naht wegen der Morschheit der Blasenwand nicht möglich war, wurde der herniöse Teil vorgezogen und am Stiel abgebunden. Am 9. Tag fiel der abgebundene Teil weg, und es floß Urin aus der Wunde. Die Fistel bestand einen Monat lang, dann trat Heilung ein.

14. Mercadé. 53jährige Patientin litt seit der letzten Geburt öfters an heftigen Schmerzen in der rechten Leiste mit Erbrechen und starkem Urindrang. Seit 5 Jahren bemerkte sie einen Bruch. Man operierte die vermeintliche femorale Netzhernie und schnitt, nachdem ein kleines Lipom zur Seite gedrängt war, die Blase versehentlich an, da sie für den Bruchsack gehalten worden war. Blasennaht, Dauerkatheter, Heilung.

15. Girardi. Cystocele femoralis bei einem 52jährigen Mann. Vor dem herniösen Blasenteil fand sich eine enorme Lipocele, nach deren Entfernung man auf die Muscularis stieß.

Die Diagnose wurde gestellt, weil Patient, der wach war, während der Traktionen ein starkes Bedürfnis zu harnen fühlte.

16. Tédenat. 66jährige Hausfrau bemerkte vor 40 Jahren, nach der zweiten Geburt, über der Symphyse einen nußgroßen Tumor, der nicht schmerzhaft noch druckempfindlich war und sich bei den späteren sechs Geburten nicht veränderte. Miktionsstörungen bestanden nie. Einen Monat vor dem Spitaleintritt fing der Tumor an, sich zu vergrößern und zeitweilig schmerzhaft zu werden. Man findet eine runde, orangegroße Geschwulst, die durch einen breiten Stiel beweglich mit dem oberen Rand der Symphyse verbunden zu sein scheint. Sie ist derb, nicht komprimierbar und irreduktibel. Die Linea alba ist schmal und fest, die Bauchdecken sind solid. Man stellt die Diagnose auf sarkomatös entartetes Fibrom.

Operation (8. V. 1900): Nach Spaltung einer dicken, regelmäßigen und körnigen Fettkapsel kommt man auf einen rötlichgrauen Tumor. Der Stiel desselben dringt in die Bauchhöhle durch eine rundliche Öffnung am oberen Rand der Symphyse in der Linea alba. Bei der Incision des Tumors entleeren sich ca. 250 cm^3 Eiter. Die Wand der Abszeßhöhle ist $1—1^1/_2$ cm dick. Ihre Innenfläche sieht aus wie Schleimhaut, mit rötlichen, gegen den Stiel konvergierenden Falten. Man sucht nun die Kommunikation dieser Höhle mit der Blase nachzuweisen. Letztere wird mit Flüssigkeit gefüllt; es fließt jedoch nichts durch den Stiel aus. Erst nach Anspannen des Divertikelhalses und Auseinanderziehen der Schleimhautfalten entleert sich die Blase. Das Divertikel wird vorgezogen und excidiert, die Blase nach sorgfältiger Naht und Erweiterung des Bruchringes reponiert und die Wunde verschlossen. Einlegen eines Dauerkatheters. Nach 3 Wochen war die Heilung vollständig und dauernd.

17. Cernezzi. Bei einem 66jährigen Patienten ist vor 10 Jahren nach einem Sturz eine nußgroße, irreponible Femoralhernie rechts entstanden; in der zweiten Hälfte der Nacht Urindrang. Prostata vergrößert. Die Hernie verändert sich nicht bei Entleerung der Blase. Diagnose: Netzbruch. Man findet keinen Bruchsack. Es wird ein Divertikel der Harnblase eröffnet. Wegen der außerordentlichen Dünne seiner Wandung wird es resciert. Die Operation wird nach Bassini vollendet. Es erfolgte völlige Heilung.

18. Karewski. 52jährige Frau litt seit vielen Jahren an sehr häufigem Urindrang. Die Nachtruhe war dauernd durch stündliche Miktionen mit Brennen und Jucken in der Harnröhre gestört. In der rechten Leistengegend bestand eine faustgroße, irreponible, länglichrunde Inguinalhernie. Repositionsversuche verursachen sofort Harndrang. Bei der Cystoskopie findet man eine stark nach rechts verzogene Balkenblase mit einer großen Divertikelöffnung lateral vom rechten Ureter. Ein Katheter läßt sich unschwer in die Hernie hineinbringen.

Operation (November 1902): Nach Durchtrennung der äußeren Bruchhüllen gelangt man auf eine reichliche, diffuse Fettschicht, die sich ohne Eröffnung des Peritoneums überallhin stumpf ablösen läßt und einen ziemlich breiten Stiel medianwärts erkennen läßt. Darin sieht man eine kinderfaustgroße Blasentasche. Nach Beseitigung des Fettes gelingt es, diese zu mobilisieren und hinter die Symphyse zurückzuschieben. Kein peritonealer Bruchsack. Schluß der Bruchpforte durch Etagennaht. Heilung. Nach 2 Jahren noch rezidivfrei.

19. Lücke. 25jähriger Schlosser litt seit 2 Tagen an Leibschmerzen,

die hauptsächlich von der Symphyse gegen den rechten Oberschenkel ausstrahlten. Leichtes Brennen beim Urinlassen. Rechts unterhalb des Lig. ing. ist eine etwas über walnußgroße, druckempfindliche, irreponible Hernie, die dumpfen Perkussionsschall ergibt. Diagnose: Epiplocele cruralis.

Operation (24. V. 1905): Der freigelegte vermeintliche Bruchsack ist auffallend dünn und hat Neigung, sich zu zerfasern. Während des Freipräparierens fühlt man plötzlich das Zurückschlüpfen eines Teiles des Bruchinhalts nach oben ohne bemerkbares Gurren. Der Sack wird eröffnet. Darin liegt, seiner lateralen Hälfte adhärent, ein kleinfingerdickes, 3—4 cm langes Gebilde, das beim Rollen zwischen den Fingern ein Lumen und ziemlich dicke Wandungen erkennen läßt. Außen liegt darauf mäßig viel Fett in der Art, daß es sich am besten mit einem Epikardialfett vergleichen läßt. Das Gebilde wird in seiner adhärenten Partie seitlich gelöst und nachdem die Bruchpforte etwas erweitert ist, gelangt man rings um dasselbe herum mit dem Finger in properitoneales Fett, nirgends in die freie Bauchhöhle. Vom fraglichen Gebilde aus geht ein Stiel hinter die Symphyse. Der in die Blase eingeführte Katheter läßt es nun als Cystocele erkennen. Sowie sich durch den Katheter ca. 100 ccm klaren, gelben Urins entleert haben, schlüpft die Blasenausstülpung spontan zurück. Divertikelbildung ist nicht nachweisbar. Der Pseudobruchsack, der hauptsächlich aus Fascia cribrosa zu bestehen scheint, wird abgebunden. Ein nebenher bestehender, wahrer Bruchsack konnte bei genauer Untersuchung der anatomischen Verhältnisse nicht gefunden werden. Die Heilung verlief glatt; Patient war nach der Operation beschwerdefrei.

20. Zimmer. 51jährige Frau hatte seit 14 Jahren einen freien Leistenbruch. Häufiger, schmerzhafter, auch nach der Miktion bestehender Harndrang. Plötzlich trat einmal totale Ischurie mit heftigem Tenesmus, Schmerz im Hypogastrium, spontane Schmerzhaftigkeit und erhöhte Empfindlichkeit des Bruches auf, welche Erscheinungen auf Blasenincarceration gedeutet wurden.

Operation (1906): Die Geschwulst ist von normalem Fett bedeckt, nach dessen Abpräparierung man die Muskulatur der Blasenwand erblickt. In der Tiefe der Fettschicht ist neben der Blase eine walnußgroße Cyste, die als obliterierter Bruchsack angesprochen wird. Die Reposition der Blase gelingt leicht nach Spaltung des Leistenkanals. Die Art. epigastrica liegt medial vom Bruch. Heilung.

21. Corner. 18 Monate altes Kind wurde wegen einer rechtsseitigen Leistenhernie operiert. Es fand sich gar keine Vorstülpung des Bauchfelles, dagegen war der Leistenkanal ausgefüllt von einem Fortsatz der Blase, der nach unten bis zur Tunica vaginalis testis reichte und eine portioartige Verdickung mit einer Delle in der Mitte darstellte. Die Blase wurde schon bei Beginn der Operation angeschnitten. Der Fortsatz wurde reseziert, nachdem der Samenstrang abpräpariert war. Primäre Naht der Blase und der ganzen Wunde. Heilung.

22. Tailhefer. Eingeklemmte, femorale Blasenhernie, bei der sich alle Zeichen einer Darmeinklemmung fanden, ohne daß bei der Operation die Spur eines Bruchsackes entdeckt werden konnte.

23. Baldwin. Extraperitoneale Blasenhernie, die 48 Stunden lang

irreponibel war, ohne Einklemmungssymptome zu verursachen. Ein anderer Bruchinhalt war nicht vorhanden. Die Blase wurde unverletzt reponiert.

24. Manega. 51jähriger Mann mit Cystocele femoralis. Die Diagnose wurde erst während der Operation gestellt, welche eine Verletzung der Blase herbeiführte. Es lagen keine ätiologischen Daten oder Symptome vor, die auf eine Blasenhernie hindeuteten. Verfasser reseziert den herausgetretenen (extraperitonealen) Teil und vernähte die Blase.

25. Alessandri. 74jähriger Dienstmann mit doppelseitiger, direkter Leistenhernie. Früher Gonorrhöe. Keine Blasenstörungen oder Schwierigkeiten im Harnlassen. Mäßiger Grad von Prostatahypertrophie.

Operation (5. IX. 1904): Man findet rechts einen breitbasigen, mäßig umfangreichen Sack mit wenig Fett, der bei den Dissektionsversuchen sehr dick erscheint und bei näherer Untersuchung charakteristische Blasenmuskulatur erkennen läßt. Metallkatheter kann mit der Spitze nicht in die Bruchstelle gebracht werden. Dagegen wird das Anschwellen und Schlaffwerden des Sackes bei der Injektion und Effluktion der Blasenflüssigkeit augenscheinlich. Die Blase wird reponiert und die Radikaloperation nach Bassini vollendet. Links findet man überraschenderweise auch eine Cystocele und zwar wieder eine extraperitoneale. Beide heilten glatt.

2. Paraperitoneale Blasenhernien mit doppelter Bruchpforte.

26. *Bassini. 69jähr., fettleibiger Hausierer hatte seit 40 Jahren eine freie rechtsseitige Leistenhernie, die mit den Jahren zunahm und irreduktibel wurde. Er fühlte in der Folge oft Harndrang. Wenn er genötigt war, den Harn längere Zeit zurückzuhalten, bemerkte er zuweilen, daß die Leistengegend anschwoll und schmerzhaft wurde. Seit unbekannter Zeit war der Harn trübe. Am Morgen des 5. Dezember 1887 bekam Patient Bauchschmerzen und stärkere Spannung in der Hernie. Am 6. Dezember Eintritt ins Krankenhaus. Es handelte sich um einen großen eingeklemmten, äußeren inguinalen Darmbruch, der reponiert wurde. Medialwärts von diesem und von den epigastrischen Gefäßen fand sich eine andere, nicht eingeklemmte, teilweise irreduktible Bruchgeschwulst. Man führte einen Katheter in die Harnblase und überzeugte sich, daß man es mit einer Hernie der Harnblase zu tun hatte. Beim Versuch, die vor der Geschwulst gelagerten Fettmassen zu trennen, wurde der herniöse Teil der Harnblase lädiert, und es floß zersetzter Harn durch die Wunde. Man desinfizierte so gut wie möglich, setzte doppelte Naht an der Harnblase an und versenkte diese in die Tiefe. Die Operation für die Radikalheilung wurde dann wie gewöhnlich beendigt. Der Verlauf war 9 Tage lang ein guter; die Wunde sah wie vernarbt aus, als sie auf einmal, besonders in ihrer innern Hälfte, eine Reaktion und dann Eiterung zu zeigen begann. Es bildete sich hinter dem Schambein, vorn und rechts von der Harnblase eine eitrige Höhle. Es kam nie Harn daraus; der Kranke urinierte wie ein Gesunder. Es entwickelte sich eine Pyämie, die 21 Tage nach der Operation den Tod des Patienten herbeiführte.

In der hinteren Schambeingegend und an der vorderen lateralen Seite

der Harnblase war eine vereiterte Höhle; die Narbe der Harnblase war eine vollständige und nur von der Wunde herrührend.

27. Becker. 53jähr. Taglöhnerin akquirierte vor 4 Jahren eine rechtsseitige Leistenhernie, die kindskopfgroß wurde und stets reponibel war.

Operation (März 1898): Im Bruchsack liegen Dünndarmschlingen und Colon. An der Innenseite des Bruchsackes kommt man auf die epigastrischen Gefäße und medial von diesen auf einen mit einer mäßig dicken Fettschicht bedeckten, etwa kirschgroßen Blasenteil, der sich ohne Einschnürung in die Bauchhöhle fortsetzt. Diagnose wird durch den eingeführten Katheter gesichert. Mit dem Bruchsack steht der vorgefallene Blasenteil nur in lockerer Verbindung und ist von ihm durch die Vasa epigastrica geschieden. Abbinden des Bruchsackes. Verschluß der Bruchpforte nach Bassini. Heilung.

28. Derselbe. 35jähr. Frau mit 10 cm dicker und 20 cm tief ins Lab. maj. hinunterhängender Inguinalhernie links. Der Bruch war reponibel.

Operation (März 1889): Nach Eröffnung des Bruchsackes findet man eine außergewöhnlich große Bruchpforte, die für 5 Finger durchgängig ist und fast bis zur Medianlinie reicht. Man sieht sehr deutlich die Vasa epigastrica an der inneren Seite der Bruchpforte und medial von denselben ein walnußgroßes, von einem Lipom bedecktes Stück der Blase, das, auch wenn keinerlei Zug am Bruchsack ausgeübt wird, vorgelagert bleibt. Der Schnabel des eingeführten Katheters weicht zwangsweise nach links ab und erscheint alsbald in dem vorgefallenen Blasenteil. Verschluß der Bruchpforte. Heilung.

29. Derselbe. 45jähr. Fabrikant bemerkte vor 15 Jahren einen kleinen, linksseitigen Leistenbruch, der sich eines Tages plötzlich vergrößerte und incarcerierte. Am folgenden Tag Operation (April 1898): Der eingeklemmte Darmteil kann noch reponiert werden. Vor der Abbindung des Bruchsackes bemerkt man an der innern Seite eine wurstförmige, fingergliedgroße, dünnwandige Cyste, die sich durch den Bruchring nach innen fortsetzt, mit dem Bruchsack aber nicht in engem Zusammenhang steht, sondern durch die Vasa epigastrica von ihm getrennt ist. Der Verdacht, es sei ein Blasendivertikel vorhanden, bestätigt sich durch den eingeführten Katheter. Nach Entleerung der Blase fällt das Divertikel zusammen, bleibt aber als kollabierter Schlauch von ca. 3 cm Länge und nicht ganz 1 cm Breite vor der Bruchpforte liegen. Naht der Bruchpforte. Heilung.

30. Lotheißen. 47jähr. Brotträgerin, die stets an Obstipation litt, bemerkte vor 20 Jahren eine hühnereigroße Leistenhernie. Seit drei Jahren häufiger Urindrang. Am 25. V. 1897 stellten sich Darmincarcerationserscheinungen ein.

Operation (sofort nach Eintritt in die Klinik 28. V.): Im eröffneten Bruchsack findet sich eine Dünndarmschlinge leicht incarceriert. Beim Freipräparieren des Bruchsackes fällt medial und hinter ihm eine starke, derbe Fettmasse auf, die durch die Art. epigastrica vom Bruchsackhals getrennt ist. In diesem Fett wird zunächst durch Palpation von zwei aneinander verschieblichen, glatten Flächen, dann durch Katheter und Injektionsversuche und schließlich durch das Freilegen von Blasenmuskulatur eine Blasentasche nachgewiesen. Das losgelöste Fett wird zum Teil abgebunden, die Blasentasche reponiert und die Operation nach Bassini vollendet. Die

Heilung erfolgte per primam. Die Urinbeschwerden waren nach der Operation vollständig verschwunden.

31. Lossen. 42jähr. Patient. Abnorme Weite des rechten Leistenkanals. Reponible Vorwölbung daselbst. Schmerzen im rechten Hoden. Bruchband wird nicht ertragen. Häufiger Harndrang und Schmerzen bei stärkerer Füllung der Blase. Der Katheter läßt sich in der Blase nach rechts und vorne weiter vorschieben als links, und dabei spürt der Patient in der Tiefe der Leistengegend den Druck. Diagnose: Rechtsseitige interstitielle Leistenhernie, kombiniert mit Blasenbruch.

Operation: Freilegen des äußeren Leistenringes, in dem der Samenstrang mit Gefäßen nach außen liegt und nach innen sich ein kastaniengroßer Fettklumpen zeigt. Beim Pressen wölbt sich dieser bis zur Größe eines Eies vor und läßt sich sofort wieder nach hinten und innen in die Bauchhöhle reponieren. Der nachfolgende Finger gelangt nach innen hinter das Schambein. Nach Spaltung des Leistenkanals präsentiert sich ein über hühnereigroßer, zweiteiliger Tumor. Der eine Teil ist median gelegen, von kugeliger Gestalt, und besteht anscheinend aus Fettgewebe, der andere ist nach außen und oben vom ersten gelegen, oval und hat eine milchigweiße Farbe. Der Samenstrang verläuft zwischen den beiden. Der laterale Tumor stellt sich als die interstitielle, äußere Leistenhernie mit Darminhalt heraus, während der Fettgewebetumor einen Blasenwandtumor darstellt und zwar als Hernia inguinalis directa. Die Darmhernie wird radikal operiert. Da das der Blasenhernie aufliegende Fettpolster die Reposition des Blasenteils und besonders das Zurückhalten desselben erschwert, so wird die 1 cm dicke Fettschicht reseziert. Ungestörte Heilung. Nachher war Patient völlig beschwerdefrei.

32. Derselbe. 49jähr. Mann hatte seit 8 Jahren einen rechtsseitigen Scrotalbruch. Schwierigkeit beim Wasserlassen. Über faustgroße 2 teilige Geschwulst, von der sich nur der laterale Teil reponieren läßt. Ein ca. nußgroßes Stück des Tumors bleibt aber stets vor dem äußeren Leistenring liegen. Diagnose: Hernia inguinalis dextra partiell reponierbar. Verdacht auf Blasenhernie.

Operation (Februar 1902): Äußerer Leistenring 2 Querfinger weit. Lateral und oben ein taubeneigroßer, durch eine Darmschlinge ausgefüllter Bruchsack. Medial davon ragt aus dem Bruchring ein nußgroßes Lipom. Zwischen beiden verläuft der Samenstrang. Nach innen an das Lipom anschließend folgt ein dickes, kleinlappiges Fettgewebe, das als Blasenfettgewebe angenommen und vorsichtig gespalten wird, worauf man auf die äußere Schicht der Blasenwand gelangt, die getrennt vom Darmbruch als Hernia directa ausgetreten ist. Eingeführter Katheter ist deutlich im Leistenring fühlbar. Vor dem Zurückschieben der Blase wird das stark prolabierte Fettlager der Blasenwand teilweise abgetragen. Schluß der Bruchpforte nach Bassini. Heilung per primam. Nachher keinerlei Beschwerden mehr.

33. Fracassini beschreibt bei einer 21jähr. Frau einen Bruch der rechten inneren Leistengrube, der aus einem Abschnitt der Blase bestand. Außen davon fanden sich die Bauchdeckengefäße und noch mehr lateral eine äußere Inguinalhernie.

34. Curtis. Ein 2½jähr. Knabe kam mit einer ziemlich großen, rechtsseitigen, reponiblen, äußern Inguinalhernie zur Radikaloperation.

Operation (16. Januar 1899): Der dünnwandige Bruchsack wurde eröffnet und leer gefunden. In seine hintere Wand hinein aber ragte eine kugelige, cystische Geschwulst von ca. 2 cm Durchmesser und rötlicher Farbe, an deren Oberfläche feine Streifen von Muskelfasern zu sehen waren. Die Cyste war nicht mit dem Bruchsack zusammen durch den äußeren, sondern für sich allein durch den inneren Leistenring ausgetreten. Zur Sicherung der Diagnose wurde per urethram eine Sonde eingeführt, die leicht in die rundliche Prominenz gebracht werden konnte. Die Operation wurde nach Bassini vollendet. Das Blasendivertikel ließ man in situ. Nach 22 Tagen konnte Patient von seiner äußeren Leistenhernie geheilt entlassen werden.

35. Consentino. 34jähr. Frau hatte seit 2 Jahren eine rechtsseitige Femoralhernie, die sich 24 Stunden vor der Operation incarcerierte. Am Schlusse der Herniotomie zeigte sich beim Pressen eine Vorwölbung über dem Lig. inguinale, die bei der Isolierung einriß und Harn entleerte. Blasennaht mit Seide. Schluß der Operationswunde, Dauerkatheter, Heilung per primam. Nach 2 Monaten begannen Blasenbeschwerden, nach weiteren 2 Monaten bildete sich ein Abszeß in der Narbe. Durch Lithotripsie wurde ein Phosphatstein aus der Blase geholt, in dessen Zentrum ein Seidenfaden der Blasennaht war. Endgültige Heilung.

36. Vaccari sah bei der Operation eines Leistenbruches einen fingerhutgroßen Blasenbruch aus der Fascia transversa kommend, entsprechend der Hautöffnung des Leistenkanals.

3. Paraperitoneale Blasenhernien mit einfacher Bruchpforte.

37. *Reverdin. 60jähriger Wirt kam mit einer eingeklemmten, rechtsseitigen Inguinalhernie von Faustgröße. Bei der Operation stieß man vor dem Bruchsack auf eine 1 cm dicke subperitoneale Fettschicht. Im blauschwarzen Bruchsack fand sich eine eingeklemmte Dünndarmschlinge, die reponiert werden konnte. Als der Bruchsack zur Radikaloperation isoliert werden sollte, fand man denselben mit dem Fett innig verwachsen. Im hinteren Teile des Fettes fühlte man eine derbe Partie. Man vermutete eine Cystocele und kam wirklich durch das Fett auf die Muscularis der Blasenwand. Da im Bruchsack übelriechende Flüssigkeit gewesen war, unterließ man jetzt die Radikaloperation der Hernie und der Cystocele, drainierte die Wunde und nähte die Haut. Patient genas von der Operation und trug nachher ein Bruchband. — Auf genaueres Befragen gab Patient an, daß seine Hernie jeweilen bis zu Eigröße wuchs, wenn er das Wasser lange nicht löste und nach der Miktion verschwand. Sie verursachte keine Beschwerden.

38. *A. Schultén. 44jährige Frau hatte seit 19 Jahren in der rechten Inguinalgegend einen hühnereigroßen, reponiblen Tumor, fortwährend brennendes Gefühl über der Blasengegend und sehr häufigen Urindrang, bei Arbeit in der Kälte alle 5 Minuten.

Operation (8. März 1893): Unmittelbar unter der Haut wurde eine taubeneigroße, dickwandige Cyste mit wasserhellem Inhalt und hinter

dieser noch eine gleich große, dünnwandige Cyste angetroffen. Hinter letzterer lag der große dickwandige, leere Bruchsack. In sein Inneres buchtete sich unter der dünnen Serosa ein abgerundetes Gebilde von weicher Konsistenz vor. Beim Lospräparieren des Bruchsackes stieß man dort auf ein reichliches Fettlager und unter diesem auf einen taubeneigroßen, rotgrauen, von zahlreichen Venen umsponnenen Tumor, dessen gestreifte Oberfläche an die Blase erinnerte. Mittels eines per urethram eingeführten Steinsuchers wurde die Cystocele konstatiert. Der Bruchsack wurde unterbunden und mit einem Teil des Fettes entfernt, wonach die isolierte Cystocele ohne Schwierigkeit reponiert wurde. Drainage, Hautnaht. Am 10. April war Patientin vollständig geheilt.

39. *Helferich. 70jähriger Arzt hatte sich vor 20 Jahren eine rechtsseitige äußere Leistenhernie zugezogen. Seit $^1/_2$ Jahre hat Patient Schmerzen beim Urinlassen in der Hernie; wenn er den Urin längere Zeit zurückhielt, wurde die Hernie über faustgroß. Durch Druck auf die Hernie konnte er die Schmerzen beim Harnlassen vermindern.

Operation (Juli 1894): Bruchsack und Cystocele wie in Fall 38. Die Blase wird mit Borsäurelösung gefüllt, und dann verschwindet das Divertikel plötzlich in der Bauchhöhle, ohne daß vorher eine Anschwellung derselben bemerkt worden war. Schluß der Bruchpforte. Drainage. Pat. starb 14 Tage nach der Operation an Herzschwäche.

40. *Halsted. 48jähriger Mann wurde am 16. August 1889 wegen eines großen, reponiblen Inguinalbruches nach Halsteds Methode operiert. 14 Tage nach der Operation entstand eine Urinfistel. Heilung nach 10 Tagen. Da Halsted, statt wie gewöhnlich den Bruchsack zu ligieren, den Bruchsackhals zunähte, nimmt er an, daß eine oder mehrere Nähte die Wand einer Cystocele mitgefaßt haben.

41. *Le Conte. Ein Mann von 54 Jahren entleerte 12 Stunden nach der, durch ausgedehnte Verwachsungen recht schwierigen Radikaloperation blutigen Urin durch den Katheter. Einen Tag später wurde die Wunde wieder geöffnet, wobei sich der Urin durch diese ergoß. Unter den Erscheinungen einer perivesikulären Phlegmone starb Patient 40 Tage später. Die Blase war während der Operation nicht zu Gesicht gekommen.

42. *Holst. Faustgroße, linksseitige, seit einigen Stunden incarcerierte Inguinalhernie bei einer 73jährigen Frau. Herniotomie und Reposition einer Darmschlinge. Der stark verdickte und fettreiche Bruchsack wurde an seiner Basis mit einer Zange gefaßt und dann peripher von der Zange abgeschnitten. Es wurde nun bemerkt, daß auch ein Stück der Blasenwand von etwa 3 cm Durchmesser, die am Bruchsack stark adhärierte, weggeschnitten war. Es wurde die Blase mit Katgutnähten geschlossen, die Wunde mit Jodoformgaze tamponiert und ein Dauerkatheter in die Blase eingelegt. Guter Verlauf. In der 3. und 4. Woche post operationem bestand eine Urinfistel, die nachher heilte.

43. *Zartarian. 24jähriger Mann hat seit $1^1/_2$ Jahren einen linksseitigen äußeren Inguinalbruch. Die drei letzten Wochen während der Nacht häufigen Urindrang.

Radikaloperation am 19. Dezember 1894: Um den Bruchsack herum war viel Fett. Seine mediale Wand schien bedeutend verdickt, und bei näherer Untersuchung zeigte sich, daß die verdickte Partie eine

mit dem Bruchsack eng verwachsene Cystocele war. Diese war an der Blasenmuskulatur zu erkennen. Mit großer Schwierigkeit gelang es nach Excision eines Teils der Bruchsackwand die Cystocele zu isolieren, wonach sich diese spontan durch die Bruchpforte zurückzog. Ligatur und Resektion des Bruchsackes. Naht der Bruchpforte etc. ohne Drainage. Heilung per primam. Der Patient wurde am 6. Juni geheilt entlassen. Keine Harnbeschwerden.

44. *Berg. 58jährige Frau mit linksseitigem Femoralbruch. Einklemmungssymptome seit einer Woche. Herniotomie 1. Januar 1896. Darmschlinge dunkelbraun. Beim Versuch, diese zu reponieren, barst die Serosa an mehreren Stellen. Nähte, Reposition. Der Bruchsack wurde auf gewöhnliche Art ligiert, aber beim Abschneiden der ligierten Partie strömte der Urin in die Operationswunde aus. Eine Cystocele war in der Ligatur mitgefaßt und eröffnet worden. Die Ligatur wurde gelöst und die Blase vorgezogen. Das zehncentimesstückgroße Loch wurde mit Katgut in zwei Etagen genäht, der Bruchsack geschlossen und die Wunde drainiert. Am 2. Januar starb Patientin. Bei der Obduktion zeigte sich die Blase gut geschlossen. Geringe Peritonitis um die Bruchpforte herum. Tuberculosis beider Lungen.

45. Morin. 23jähriges Fräulein mit rechtsseitiger reponibler Leistenhernie. Diagnose: Hernia femoralis dextra.

Operation (5. Juli 1896): Nach schichtweisem Präparieren kommt man auf einen leeren, stark in Fett gehüllten Sack, der abgebunden und abgetragen wird. Nun bleibt vor der Bruchpforte noch ein großer Fettklumpen. Beim vorsichtigen Eindringen in denselben stößt man auf einen neuen, rötlichen, relativ derben und sehr gefäßreichen Tumor, an dem man Muskelgewebe erkennt. Man denkt sofort an Blasenhernie und diese Diagnose wird durch den Katheter bestätigt. Der herniöse, nicht eröffnete Blasenteil wird vollständig freigelegt und hinter das Schambein reponiert. Der Femoralring wird verschlossen und die Operationswunde ohne Drainage vernäht. Es wurde zweimal täglich katheterisiert. Die Wunde heilte per primam.

46. Hügel. 56jähriger Landwirt war am 21. Oktober 1897 von Prof. Boeckel wegen einer linksseitigen Inguinalhernie, die seit einem Tage incarceriert war, operiert. Der Bruchsackinhalt wurde reponiert, der Sack reseziert. Dabei bemerkte man an seiner medialen Seite nirgends eine Verdickung noch irgendwelche Fettmassen. Die Wunde wurde drainiert und vernäht. Sie heilte nach Bildung eines tiefen Bauchdeckenabszesses nach 4 Wochen vollständig. Einen Monat später stellte sich der Kranke wieder vor. Er bemerkte seit einigen Tagen eine Schwellung im medialen Ende der Operationsnarbe. Die letztere ist lineär und fest. Die Schwellung ist nach Aussage des Patienten von sehr wechselnder Größe, oft verschwindet sie ganz. Bei der Untersuchung findet man einen hühnereigroßen Tumor, der medial bis zur Medianlinie reicht. Durch Kompression kann man ihn ganz zum Verschwinden bringen. Er verschwindet ebenfalls, sobald der Patient uriniert hat. Bei Injektion von Borwasser in die Blase erscheint der Tumor wieder. Läßt man nun die Flüssigkeit wieder vollständig ablaufen, so bleibt der Tumor zunächst noch bestehen,

wenn man ihn dann komprimiert, so tritt eine neue Entleerung auf und der Tumor verschwindet.

Da man nicht kurz nach der ersten Operation die zweite anschließen wollte, so ließ man Pat. ein Bruchband tragen.

47. Vincent. 35jährige Frau hat seit 9 Jahren Schmerzen in der linken Leiste. Vor zwei Jahren erschien eine bohnengroße Schwellung. Nach der Operation gab Patientin an, daß sie in den Zeiten stärkerer Schmerzen am Ende jeder Miktion ein Geräusch, wie von rollendem Wasser erzeugt, verspürt habe. Bei der Untersuchung fand man eine nußgroße Geschwulst im linken Femoralring. Sie war druckempfindlich und irreduktibel.

Operation (4. Mai 1897): Man stößt sofort auf den Bruchsack, der geöffnet wird; Resektion eines großen Netzstückes. Der Bruchsack ist sehr leicht zu isolieren. An seinem Hals bemerkt man auf der unteren Seite eine dünne, durchsichtige, membranöse Falte, die mit dem Bruchsack vorgezogen werden kann und beim Vorziehen einreißt. Man hält diese Falte für eine verdünnte Blasenwand, um so mehr, da innen am Bruchsack, an dem sie adhäriert, derbes Fettgewebe und muskelfaserähnliche Züge zu sehen sind. Die Rißwunde wird vergrößert, damit ein Finger eingeführt werden kann. Er begegnet dem in die Blase gebrachten Katheter. Durch den Katheter injiziertes Borwasser fließt aus der Wunde. Man versucht die dünne Blasenwand vom Bruchsack zu isolieren, was aber der festen Verwachsungen wegen nicht gelingt. Die Naht der Blasenwand in situ reißt ein, so daß kein guter Schluß erzielt werden kann. Der Bruchsack wird abgetragen und die Wunde tamponiert. Kompressionsverband. Dauerkatheter. Die Herniotomiewunde granulierte schön, und die Heilung vollzog sich in 4 Wochen ohne Zwischenfall.

48. Derselbe. 36jährige Frau hatte eine kleine irreduktible Geschwulst am linken Femoralring, die häufig schmerzhaft wurde. Miktionsstörungen bestanden nie.

Operation (18. Juni 1897): Beim Erschlaffen der Bauchdecken verschwindet der Tumor. Nach Durchtrennung der Haut kommt man auf einen Fettklumpen, der sich nach der Tiefe in ein derbes Gewebe fortsetzt, in dem einige Muskelfasern zu erkennen sind. Man denkt sofort an Cystocele. Bei Injektion von Borwasser in die Blase vergrößert sich aber der freigelegte kleine Tumor nicht. Oberhalb der Cystocele wird ein Bruchsack gefunden, der etwas Netz enthält. Die Blase wird isoliert und reponiert, der Bruchsack abgebunden und die Pforte vernäht. Drainage. Heilung.

49. Derselbe. 43jähriger Mann hatte in der linken Inguinalregion eine hühnereigroße, irreponible, derbe Geschwulst, die keinerlei Schmerzen noch Miktionsstörungen verursachte. Die Diagnose wird offen gelassen.

Operation (10. Oktober 1895): Man stößt auf einen zweilappigen, gelben Tumor, der sich in den Inguinalkanal fortsetzt. Der obere Lappen wird mit Mühe freipräpariert. Er setzt sich unten in einen leeren Sack fort, der reseziert wird. Nun erblickt man einen zweiten doppelt so großen Sack, der ganz einem Bruchsack gleicht. Er ist leer, wird vorgezogen und reseziert. In diesem Augenblick fließt gelbe Flüssigkeit in großer Menge aus dem Stumpf, und die per urethram eingeführte Sonde erscheint in der Wunde. Die Blase war zu einem Drittel reseziert. Die

Blasenwunde wird freigelegt und genäht. Einführen eines Dauerkatheters. Verschluß der Bauchdecken. Drainage. Nach 11 Tagen wurde der Dauerkatheter weggelassen und nach 5 Wochen war Patient geheilt.

50. Garampazzi. 67jähriger Mann, der wegen rechtsseitiger eingeklemmter Inguinalhernie operiert wurde. Der Bruchsack wurde eröffnet, und der Darm konnte reponiert werden. Als der Bruchsackhals frei präpariert wurde, kam man auf eine zweite Hernie, die durch den Katheter als Blasenhernie nachgewiesen wurde. Man versuchte deren Reduktion, die aber unmöglich war. Der herniöse Teil wurde dann reseziert und die Blasenwunde genäht. Heilung per primam.

51. Weljaminow. 67jähriger Patient wurde im Juni 1895 wegen beidseitigem Leistenbruch nach Kocher operiert. Der Kranke hatte vor der Operation nicht angegeben, daß er an Urininkontinenz leide. Eine Cystocele wurde während der Operation nicht gesehen. Der Verband erwies sich bald nachher von Harn durchnäßt. Die Wunden wurden infiziert, die Nähte gingen auf, und die torquierten Bruchsäcke gangräneszierten. 6 bis 7 Tage nach der Operation kam Harn aus der Wunde. Nach Entfernung des nekrotischen Gewebes zeigte sich eine Öffnung in der Harnblase, die sich durch partielle Nekrose der Wand gebildet hatte. Ein Verweilkatheter konnte wegen der Prostatahypertrophie nicht eingelegt werden. Patient wurde über 2 Monate lang 3—4 mal täglich verbunden, bis schließlich Heilung der Fistel eintrat.

52. Bates. Der 64jährige Patient litt an Urinretention und plötzlich irreponibel gewordenem, rechtsseitigem Leistenbruch. Der Urin wurde blutig und Kotbrechen trat auf. Bei der Operation wurde der Bruchsack leer gefunden, abgebunden und versenkt. Hinter dem Annulus internus erschien nun ein zweiter dicker Sack, der dem Bruchsack teilweise mit einigen Fettklumpen adhärierte. Bei der Eröffnung erwies er sich als die Blase, die sogleich mit Lembertnähten geschlossen wurde. Drainage. Heilung.

53. De Garmo. Bei einem 53jährigen Patienten maß der Umfang der Hernie über $^1/_2$ m und reichte bis fast zum Knie. Sie enthielt außer Netz und Darm die ausgedehnte Blase. Urinieren konnte der Mann nur, wenn er den Bruch mit beiden Händen komprimierte. Nach der Radikaloperation trat Urinverhaltung ein, und da es nicht gelang, den Katheter einzuführen, wurde die sehr ausgedehnte Blase durch Laparotomie geöffnet und drainiert. Nach rascher Heilung ist innerhalb zweier Jahre kein Rezidiv aufgetreten.

54. Souligoux. 31jährige Frau bekam vor zwei Jahren starke Schmerzen in der Regio epigastrica. Zwei Monate später konstatierte man in beiden Weichen eine kleine Geschwulst, die sich beim Husten stärker vorwölbte. Es wurden keine Harnbeschwerden beobachtet. Bei der Operation fand sich eine doppelseitige Hernia femoralis, beiderseits kombiniert mit einer Cystocele, die noch rechtzeitig vom Operateur erkannt wurde.

55. Machard. 70jähriger Patient hat seit zwei Jahren einen linksseitigen hühnereigroßen Leistenbruch, der nur zum kleineu Teil reponiert werden kann. Der größere, resistente Teil bleibt im Hodensack fest; obwohl die Bruchpforte für einen Finger durchgängig ist. Die Diagnose wird auf Netzbruch gestellt.

Bei der Operation (Februar 1898) stößt man auf eine compakte

Fettmasse mit globulöser Oberfläche, unter der sich ein kleines bruchsackartiges Gebilde vorfindet, das incidiert wird. Der eröffnete, leere Hohlraum scheint mit Schleimhaut ausgekleidet zu sein. Auf dem Schnitt unterscheidet man jetzt deutlich eine mucöse und eine muskuläre Schicht. Durch den Katheter wird die Diagnose einer Blasenhernie außer Zweifel gesetzt. Neben dieser findet sich ein kleiner, leerer Peritonealsack, der isoliert, unterbunden und reseziert wird. Die Blasenwunde wird genäht, zuerst die Schleimhaut, dann in zwei Etagen die Muscularis. Man reponiert die Blase und vernäht nach Einführung eines Drains die Bruchpforte. Durch den eingelegten Dauerkatheter floß die nächsten paar Tage sanguinolenter Urin ab. Nach 6 Wochen vollständige Heilung.

56. Lotheißen. 61jähriger Mann mit Prostatahypertrophie und Hernie in der rechten Leistengegend. Harnbeschwerden. Im Oktober 1897 Operation: Nach Freipräparieren des Bruchsackes zeigt sich hinten und innen dicht an der Kreuzungsstelle mit der Art. epigastrica, jedoch lateral von der Arterie eine Verdickung. Von außen gelblich wie ein Lipom, ragt sie zungenförmig lateralwärts heraus auf eine Länge von etwa $3\frac{1}{2}$ cm. Nach Eröffnung des Bruchsackes zeigt sich an der Stelle dieser Verdickung eine leichte Vorwölbung von netzartiger Struktur und lipomähnlicher Konsistenz. Dieses zungenförmige Gebilde setzt sich nach innen in die Bauchhöhle fort. Es gelingt mit einem per urethram eingeführten Katheter leicht bis in das nun erkannte Blasendivertikel zu kommen. Nach Abtragung des Bruchsackes wird der Stumpf mit dem Blasenteil versenkt. Vollendung der Radikaloperation nach Bassini. Heilung p. pr. Später keine Harnbeschwerden mehr.

57. Derselbe. 11jähr. Knabe hatte seit dem ersten halben Lebensjahr eine rechtsseitige Leistenhernie.

Operation (Oktober 1897): Nach Freilegung des Bruchsackes, der nicht bis zum Hoden herabreichte, zeigte sich hinten und innen an demselben eine Verdickung, die wie ein Lipom aussah, zungenförmig etwa 3 cm lateralwärts von der Art. epigastrica vorragend. Nach Eröffnung des Bruchsackes besteht an dieser Stelle ein vorspringender Wulst von Peritoneum überdeckt. Es wird ein Katheter in die Blase eingeführt, er weicht sofort nach rechts ab und läßt sich, wenn man den Pavillon stark senkt, auch langsam in die Gegend des Bruchsackes vorschieben, bis er nur durch eine kaum 1 mm dicke Schicht bedeckt, in dem zungenförmigen Gebilde erscheint. Beim Injizieren drang die Flüssigkeit nicht in das Divertikel ein; wahrscheinlich bestand ventilartiger Verschluß durch eine Schleimhautfalte. Der Bruchsack wird abgebunden, nach drei Tagen reseziert. Heilung per primam.

58. Derselbe. 47jähr. Tagelöhner. Geschwulst in der rechten Leistengegend. Keine charakteristischen Harnbeschwerden.

Operation (November 1897): Befund wie in Fall 56. Reposition. Heilung per primam.

59. Derselbe. 51jähr. Wegmacher mit hühnereigroßer, rechtsseitiger, direkter Leistenhernie.

Operation (November 1897): Die Art. epigastrica wird lateral von der Bruchpforte gefunden. Nach Spaltung der vorgebauchten Fascia transversa stößt man auf ein mehrfach gelapptes Lipom von der Farbe des

übrigen Fettes. Hinter dem Lipom fühlt man deutlich eine konsistentere Partie, die nach unten zu irreponibel scheint, während nach oben zu weichere, reponible Massen zu tasten sind. Das Lipom wird sorgfältig gespalten und nach oben geschlagen. Nun zeigt sich der untere resistentere Teil, an der Muskulatur kenntlich, als vorgestülpter, nußgroßer Blasenzipfel. Der daneben eingeführte Finger gelangt vor die Blase und kann den Zusammenhang feststellen. Eine per urethram eingeführte Sonde gelangt leicht in die Blasentasche; bei Injektion von Flüssigkeit in die Blase füllt sich die Tasche, bei Entleerung fällt sie wieder zusammen. Der obere, reponible Teil ist ein nußgroßer Bruchsack. Reposition der Blase. Abtragen des Lipoms. Typische Vollendung nach Bassini.

60. Derselbe. 28jähr. Bauernknecht mit doppelseitiger Leistenhernie. Harnbeschwerden bestanden nie.

Operation (November 1897): Befund links wie in Fall 56. Bruchsack distal vom Blasenzipfel abgetragen. Bassini. Heilung per primam.

61. Derselbe. (Beobachtung Nicoladonis). 34jähr. Bergführer hatte seit 5 Jahren einen rechtsseitigen Leistenbruch, der taubeneigroß und leicht reponibel war.

Operation (Juni 1894): Hernia ing. directa. Um den Bruchsack liegendes Fettgewebe wird als Verdickung desselben angesehen, mit diesem abgebunden und abgeschnitten. Eine Partie schlüpfte aus der Ligatur heraus und verschwand in der Tiefe. Man hob sie wieder hervor und erkannte sie als Blasenwand. In der Ligatur war nur der wahre Bruchsack zurückgeblieben, den man nun isolierte und für sich abband. Im abgeschnittenen Fettklumpen fand sich ein kleines Blasendivertikel. Die vorgezogene Blasenwunde wurde nun erweitert, geglättet und genäht und mit einem Jodoformgazedrain wieder versenkt. Unter Anwendung von Verweilkatheter trat nach vier Wochen vollständige Heilung ein.

62. Borelius. 67jähr. Mann mit rechtsseitigem, mehr als faustgroßem Inguinalbruch, der schon ca. 34 Jahre bestand und in den letzten Jahren irreponibel wurde. Etwa seit einem Jahre bestand häufiger Harndrang, nachts 2—3 Miktionen. Die Entleerung war immer beschwerlich, konnte aber durch Druck auf den Bruch erleichtert werden.

Operation (8. November 1897): Hernia inguinalis directa. Der umfangreiche Bruchsack hatte einen ziemlich engen Hals. Bei dem Versuch, den Bruchsack zu isolieren, wurde auf seiner medialen Seite eine Verdickung gefunden, die außen ein dünnes Fettlager und darunter Muskulatur aufwies, weshalb sie als ein Divertikel der Blase angesehen wurde. Die Lösung des Divertikels vom Bruchsack gelang nach einigen Schwierigkeiten. Nach hoher Isolierung Abbindung des Bruchsackes und Excision blieb das Divertikel (ca. 11 cm breit) vor der Bruchpforte liegen. Der Versuch, dasselbe zu reponieren, gelang erst in Beckenhochlagerung. Es folgte Verschluß der Bruchpforte. Nach vier Wochen trat vollständige Heilung ein.

63. Bernhard. 21jähr. Mädchen. Hühnereigroße, rechtsseitige Femoralhernie verursachte namentlich zur Zeit der Menses Schmerzen, mit denen zugleich Harndrang vergesellschaftet war.

Operation (Mai 1896): Im sorgfältig isolierten, eröffneten Bruchsack ein mehrfach angewachsener Netzklumpen. Netzresektion. Nun wird be-

hufs Radikaloperation der Bruchsack weiter isoliert und vorgezogen. Da zeigt sich an seiner medianen und hinteren Wand in inniger Verbindung mit derselben ein taubeneigroßes, fettreiches Gebilde, das den Verdacht auf Cystocele erweckt. Katheterversuch mißlingt. Bei der Abpräparierung wird das adipöse Organ verletzt; Urinausfluß. Der sondierende Finger gelangt in eine größere Höhle und berührt den eingeführten Katheter direkt. Schluß der Blasenverletzung. Die Blasenhernie wird nach mäßigem Debridement reponiert, die Radikaloperation beendet. Leichte Drainage. Während der ersten 2 Tage Verweilkatheter. Heilung normal. Patientin ist seit drei Jahren gesund.

64. Derselbe. 35jähr. Patient kam im März 1899 zur Operation einer Hernia inguinalis interna dextra ins Spital. Es liegt ein orangengroßer Bruch vor, der schon viele Jahre bestehen soll und öfters Schmerzen macht.

Operation: Im Bruchsack ein großes Stück Netz und eine ca. hühnereigroße Tasche. Diese wird als zweiter Bruchsack angesehen und eröffnet. Sie ist leer; der Finger dringt 4—5 cm tief ein. Unten ist die Tasche trichterförmig verengt. Diagnose wird auf Sanduhrbruchsack gestellt. Der Sack wird unter der Verengerung doppelt unterbunden und abgeschnitten. Beendigung der Operation nach Bassini.

$2^1/_2$ Stunden nach der Operation kollabierte der Patient, er war beinahe pulslos, äußerst anämisch und klagte sehr über Harndrang. Im Abdomen befand sich ein großer, freier Flüssigkeitserguß. Durch den leicht eingeführten Katheter wurden einige Blutgerinnsel und einige Tropfen flüssiges Blut entfernt. Es wurde sofort klar, daß das als vermeintlicher zweiter Bruchsack abgeschnittene Stück ein Blasendivertikel gewesen war. Laparotomie. Das prävesikale Bindegewebe und das Peritoneum fand man blutig infundiert. Aus dem Abdomen entleerte sich viel stark blutig tingierte Flüssigkeit. Nach Wegheben einer großen Netzpartie aus dem kleinen Becken fand man den Schnabel des Nélaton durch einen 3 cm langen Riß im Blasenfundus frei in die Bauchhöhle hineinragen. In der Blase selbst waren große Blutkoagula. Die Blasenwandung erwies sich als sehr morsch, von zahlreichen elastischen Venen durchzogen, die beim Fassen leicht einrissen und stark bluteten. Am Blasenhals waren mehrere Hämorrhoiden. Wegen der schlechten Beschaffenheit der Blasenwandung wurde von einer Blasennaht abgesehen. Man zog die Blase vor, fixierte sie provisorisch mit Peritonealklemmen an die Bauchdecken und drainierte mit steriler Kochsalzgaze. Aus der Bauchhöhle wurden peinlich die massenhaften Blutkoagula und der blutige Urin entfernt. Die Blase wurde nach Resektion einiger morscher Partien mit Knopfnähten in den unteren Wundwinkel eingenäht. Einlegen eines Verweilkatheters und von der Bauchwand aus Tamponade. Diese Operation dauerte $2^1/_2$ Stunden. Patient war nachher pulslos und benommen. Während der ersten 24 Stunden nach der Operation bestand vollständige Anurie. Schon am 4. Tage floß durch den Katheter $1^1/_2$ Liter klarer, schwachsaurer, eiweißfreier Urin ab. Die Temperatur stieg nicht über 38^0 C. Am 9. Tage waren die Laparotomiewunden per primam geheilt. Im Verband war kein Urin. Es begann eine rechtsseitige Pneumonie, der der Patient am 2. Tag erlag. Bei der

Sektion fand man keine Peritonitis, leicht entzündete Blasenschleimhaut und als Todesursache: Pneumonia catarrhalis.

65. Derselbe. 54jähr. Patientin. Urinieren hie und da beschwerlich, oft nach dem Wasserlösen noch Drang. Rechtsseitige Leistenhernie, die zum größten Teil reponibel ist, doch bleibt nach der Reposition am unteren Rand der Bruchpforte stets ein kleiner, harter Knoten zurück.

Operation (22. September 1899): Im Bruchsack sind eine Dünndarmschlinge, das rechte Ovarium, die Tube und noch ein anderes Organ, das der Bruchsackwand adhärent ist. Es war eine sackförmige, fettreiche Masse, ein Teil der Harnblase. Diese wurde sorgfältig abgelöst und in die Bauchhöhle reponiert. Der Bruchsack wurde abgetragen und die Wunde mit Etagennähten geschlossen. Die Wundheilung verlief sehr gut.

66. Becker. 3jähr. Knabe hatte seit einem Jahr eine faustgroße, linksseitige, reponible äußere Inguinalhernie.

Operation (Januar 1897): Im Bruchsack Darm und Netz. An seiner medialen Wand ein fest adhärentes Lipom, an das sich eine polsterartige Verdickung anschließt, die in die Bauchhöhle hinein zu verfolgen ist. Nach vorsichtigem Abpräparieren des Lipoms erscheint schräg von oben nach unten ziehend ein $2^1/_2$ cm langer, kaum federkieldicker Strang, der in die Rückseite der polsterartigen Verdickung übergeht; da man Verdacht auf Blase und Ureter faßt, wird ein Katheter eingeführt, der unter Leitung des in die Bruchpforte gelegten Fingers unter das Lipom gelangt. Der Verdacht wird bestätigt. Nun wird der Bruchsack dicht an der Blase abgebunden und reseziert, die Blase mit dem Ureter reponiert und die Bruchpforte geschlossen. Wunde heilte prima intentione.

67. Derselbe. 56jähr. Maler. Linksseitiger, reponibler Leistenbruch.

Operation (Februar 1897): Auf der Innenseite des Bruchsackes gelangt man auf ein fest adhärentes Lipom, das sich nach hinten in eine glatte, dicke Gewebsschicht fortsetzt, die für die Blase gehalten wird. Katheterversuch bestätigt die Diagnose. Die epigastrischen Gefäße liegen medial vom Lipom. Der Bruchsack wird abgebunden und abgetragen. Der Stumpf und die Blase werden reponiert. Bassini. Heilung per primam.

68. Derselbe. 54jähr. Nagelschmied, hat von Kind auf einen linksseitigen Leistenbruch, der allmählich größer wurde, aber stets reponibel blieb.

Operation (März 1897): Der Bruchsack wird isoliert, sein Inhalt reponiert. Medial vom Bruchsack finden sich die Bauchdeckengefäße, unter ihnen anscheinend Fett, das innig mit dem Bruchsack zusammenhängt. Mit dem Katheter wird innerhalb der Fettschicht Blasenwand nachgewiesen. Der Bruchsack wird distal vom Lipom abgeschnitten, der Stumpf mit dem Blasenteil verschwindet in der Bruchpforte. Verschluß derselben. Heilung per primam.

69. Derselbe. 48jähr. Gärtnersfrau. Mannskopfgroßer, linksseitiger Leistenbruch.

Operation (November 1897): Freilegung und Eröffnung des Bruchsackes. Reposition des ganzen Inhaltes. Nach innen, neben den Vasa epigastrica, wölbt sich, dem Bruchsack fest adhärent, die Blase vor, deren Muskulatur zu erkennen ist. Hohe Abbindung und Abtragung des Bruchsackes vor der Blase. Reposition des Stumpfes und der Blase. Verschluß der Bruchpforte, Heilung.

70. Derselbe. 57jähr. Uhrmacher. Kindsfaustgroße, innere Leistenhernie. Leichte Incarceration.

Operation (Januar 1898): Eine eingeklemmte, injizierte, aber noch spiegelnde Dünndarmschlinge wird nach Erweiterung der Bruchpforte reponiert. Im Moment, da die Naht durch den Bruchsack gestoßen werden soll, bemerkt man an der unteren inneren Wand eine Verdickung von lipomatös-bindegewebigem Charakter, die den Verdacht auf Blasenbruch erweckt. Nach Trennung der oberflächlichen Schichten präsentiert sich eine ca. kirschgroße Cyste mit papierdünner Wand und klarem Inhalt. Der Katheter läßt sich bis in die Nähe dieser Cyste vorschieben, gelangt aber nicht in dieselbe hinein. Durch Eingießen von Borsalizyllösung in die Blase wird die Cyste prall gefüllt, mit Abfließen der Lösung durch den Katheter fällt sie wieder zusammen. Es handelt sich um ein Blasendivertikel. Es liegt dem Bruchsack nur lose an und wird von ihm und von den umgebenden Geweben auf der medialen Seite isoliert, worauf es sich samt dem Bruchsackstumpf leicht reponieren läßt. An der Einklemmung war der Blasenbruch nicht beteiligt. Die epigastrischen Gefäße kamen bei der Operation nicht zu Gesicht. Verschluß der Bruchpforte in der gewöhnlichen Weise. Heilung.

71. Sjövall. 39jähr. Frau. Rechtsseitige Femoralhernie, die plötzlich ausstrahlende Schmerzen vom Bauch gegen den rechten Oberschenkel und damit verbundenen heftigen Urindrang verursachte, bei dem sich nichts entleerte. Anschwellung der Hernie. Reposition; Schmerzen verschwanden mit den Harnbeschwerden. Das darauf verordnete Bruchband vermochte aber nicht spätere Anfälle von Incarceration zu verhindern. Am 23. August wieder Incarceration. Leib war weich. Die Winde gingen gut. Auch war wie bei den früheren Anfällen kein Erbrechen. Über dem rechten Femoralkanal war ein taubeneigroßer, elastischer, druckempfindlicher Tumor, der sich wie ein leerer, verdickter Bruchsack anfühlte und gedämpften Schall gab. Man diagnostizierte Blasenhernie.

Operation (24. August 1897): Die Isolierung des leer befundenen, femoralen Bruchsackes war leicht bis auf die mediale Seite, wo er fest adhärierte und seine Wandung verdickt erschien. In dieser Verdickung hatte man den Eindruck, als ob zwei glatte Flächen aneinander verschieblich wären. Bei der vorsichtigen Trennung der Cystocele vom Bruchsack barst die dünne Wandung der ersteren. Es floß kein Urin aus. Die durch die Öffnung eingeführte Sonde berührte aber den per urethram eingelegten Katheter. Die verdünnte Partie der Blase wurde reseziert, die Blase genäht und reponiert. Die Bruchpforte wurde mit Jodoformgaze tamponiert und die Haut partiell genäht. Durch den Dauerkatheter floß während fünf Tagen blutiger Urin ab. Die fünf folgenden Tage bestand eine Urinfistel. Am 8. Oktober wurde Patientin geheilt und beschwerdenfrei entlassen.

72. Harrington. Perineale Blasenhernie. Ein vor sechs Jahren exstirpiertes, kindskopfgroßes Fibroid der linken großen Schamlippe war in Form zweier Geschwülste am Damm rezidiviert. Mit deren Wachstum hatten sich Miktionsstörungen eingestellt, die sich bis zur totalen Retention steigerten. Ein steifer Katheter ließ sich durch die Urethra nicht einführen, der weiche Nélaton mußte 20 cm tief eingeführt werden, ehe Urin

ausfloß. Drückte man auf die hintere Geschwulst, so floß der Urin schneller nach beendeter Entleerung maß sie 7 cm weniger im Umfang. Per vaginam fühlte man eine Masse, die zwischen der Scheide und dem linken Schambeinaste aus dem Becken ausgetreten war und sich nicht reponieren ließ.

Operation: Nach Eröffnung der Bauchhöhle fand sich nur ein kleiner Teil der Blase im Becken, der übrige war durch die Fasern des Levator ani nach dem Damm zu ausgetreten und mit dem großen ödematösen Fibrom innig verwachsen. Das Bauchfell war durch den Schlitz mit nach außen gezogen. Nach Trennung des Fibroms von der mit Luft gefüllten Blase wurde letztere in die Bauchhöhle reponiert, zeigte aber große Neigung, wieder vorzufallen. Der Schlitz wurde deshalb durch den angefrischten, von seinen Adnexen losgelösten Uterus verschlossen. Glatte Heilung und Herstellung der normalen Blasenfunktion.

73. Zondek. 52jähr. Prediger hatte oft hartnäckige Stuhlverstopfungen. Vor zwei Jahren bekam er plötzlich Harnbeschwerden. Der Urin konnte nur tropfenweise unter Schmerzen im hinteren Teil der Harnröhre entleert werden. Dabei trat eine pflaumengroße, linksseitige Inguinalhernie auf. Nach kurzer Bettruhe konnte Patient seinen Urin anstandslos entleeren und die Hernie wurde kleiner. Die beschriebenen Erscheinungen wiederholten sich, so oft dem vorhandenen Urindrang nicht gleich Folge geleistet wurde. Die Hernie wuchs schließlich bis zur Größe eines Straußeneies. Diagnose: Cystocele inguinalis.

Operation (Februar 1898): Unter dem Hautschnitt kommt man auf eine dicke Fetthülle, und es wird ein starkwandiger, gänseeigroßer, aus dem linken äußeren Leistenring austretender, leerer Bruchsack freigelegt. Nach innen und unten vom Bruchsack liegt, fest mit diesem verwachsen, ein cystischer, aus dem Leistenkanal austretender, taubeneigroßer Tumor, der in ein starkes Fettlager gehüllt ist. Bei der Ablösung des Bruchsackes vom Tumor zeigen sich an dessen Oberfläche quer durcheinander verlaufende Muskelfasern. Der auf diese Weise agnoszierte, prolabierte Blasenteil wird durch Expression seines Inhalts in die Blase zu verkleinern gesucht, was auch gelingt. Ein ca. fünfpfennigstückgroßer, stark verdünnter Teil der Blasenwand wird reseziert und die Blase doppelreihig genäht. Der leere Bruchsack wird möglichst hoch oben abgebunden und entfernt. Die Blase wird durch den Leistenkanal zurückgeschoben, die Bruchpforte geschlossen usw. Nach vier Wochen trat vollständige Heilung ein.

74. Ansinn. 56jähr. Frau. Linksseitiger Schenkelbruch. Eines Tages Urinretention. Am folgenden Tag traten Leibschmerzen, Übelkeit und Erbrechen auf. Beim Eintritt in die Klinik war die hühnereigroße Hernie druckempfindlich. Diagnose: Hernia femoralis incarcerata.

Operation (Dr. Gerulanos): Freilegung und Eröffnung des Bruchsackes. Sein Inhalt ist blutige Flüssigkeit und eine incarcerierte Dünndarmschlinge, die reponiert werden kann. Nun wird der Bruchsack vorgezogen, wobei sich zeigt, daß an der medialen, hinteren Seite desselben eine weiche, ca. walnußgroße Anschwellung sitzt. Sie macht den Eindruck eines Hohlorganes, das doppelwandig dem Bruchsack anliegt. Katheterversuch sichert die Diagnose Cystocele. Isolierung und Reposition. Heilung reaktionslos.

75. Derselbe. 49jähr. Arbeiterfrau. Seit einiger Zeit schmerzhafte, walnußgroße, weiche Hernia femoralis sinistra.

Operation (Prof. Helferich, 8. November 1898): Der Bruchsack wird freipräpariert, eröffnet und leer gefunden. Cystocele wie in Fall 74. Sie überragt den Femoralring um 2—3 cm. Heilung.

76. Lundblad. 26jähr. Frau hatte vor 7 Jahren heftige Urinbeschwerden mit ziehenden und reißenden Schmerzen in der Blasengegend, die nach der rechten Seite ausstrahlten. Sie konnte damals bei großer Anstrengung nicht einen Tropfen Harn lösen. Später geschah die Harnlösung oft in zwei Reprisen. Seit 4 Jahren bemerkte sie in der rechten Regio femoralis eine Geschwulst von wechselnder Größe. Am 7. April 1899 stellten sich die typischen Incarcerationssymptome ein. Taxis mißlang. Am nächsten Tag wurde Patientin ins Krankenhaus übergeführt. Der Allgemeinzustand war relativ gut. In der rechten Femoralgegend fand sich ein harter, hühnereigroßer Tumor, der als Enterocele femoralis incarcerata cum cystocele diagnostiziert wurde.

Operation: Nach Isolierung des Bruchsackes wurde beim gründlichen Debridement der Bruchpforte der Bruch plötzlich kleiner, scheinbar durch Ausfließen von Flüssigkeit. Man erkannte nun zwei Säcke, die durch lose Adhärenzen miteinander verbunden waren. Der größere, mediale, 4 cm lange, war deutlich eine Cystocele, die reponiert wurde. Die kleinere, laterale, war ein gewöhnlicher Bruchsack, der abgebunden und reseziert wurde. Naht der Bruchpforte und Haut ohne Drainage. Heilung war reaktionslos. Später zeigten sich keine Harnbeschwerden mehr.

77. Warholm. 5jähr. Knabe wurde am 25. November 1897 wegen doppelseitigen Inguinalbruchs operiert. Links, als bei der Isolierung des Bruchsackes ein ziemlich starker Druck ausgeübt wurde, kam medial ein sackähnliches Gebilde zum Vorschein, das an der netzförmigen Muskulatur als Blase erkannt wurde. Die Cystocele war so groß wie die halbe Harnblase. Als der Bruchsack frei präpariert war, zog sich die Blase von selbst zurück. Die Beendung der Operation geschah wie gewöhnlich. Heilung per primam.

78. Alessandri. 45jähr. Patientin. Reponible Femoralhernie rechts. Seit zwei Jahren verursachte die Geschwulst fast täglich Schmerzen, die in den untern Teil des Abdomens und in die Lendengegend ausstrahlten. Miktionsstörungen bestanden nie. Der Schnabel des Metallkatheters konnte nicht bis in die Bruchpforte gebracht werden, wich aber deutlich nach rechts ab. Diagnose: Femorale Netzhernie, wahrscheinlich mit Cystocele.

Operation (17. März 1900): Radikaloperation nach Ruggi. Nach genauer Isolierung des Bruchsackhalses bemerkt man, seiner medialen Seite anliegend, eine derbe Masse, die als Blase erkannt wird. Es ist daselbst keine Fettansammlung. Die Blase ist am Bruchsack so adhärent, daß sie beim Lospräparieren einreißt. Die Blasenwunde wird sofort genäht und am Rand des Obliquus fascie befestigt. Der Bruchsack wird unterbunden und abgetragen. Vollendung der Radikaloperation. Patientin wurde während der ersten Tage 3stündlich katheterisiert. Der Urin war anfangs etwas blutig. Heilung per primam.

79. Derselbe. 43jähr. Frau. Nach einer Geburt entstandene irreponible, kastaniengroße Femoralhernie. Das Tragen des Bruchbandes ver-

ursachte Schmerzen und Brechen. Von seiten der Blase beobachtete man keinerlei Erscheinungen, auch Blasenfüllung und Katheterismus blieben resultatlos. Diagnose: Femorale Netzhernie.

Operation (9. Januar 1900): Radikaloperation nach Ruggi. Der Bruchsack wird isoliert und eröffnet Das darin befindliche adhärente Netz wird unterbunden und excidiert, ebenso ein Teil des Bruchsackes. An seiner medialen Seite besteht eine Verdickung, die als Blase erkannt und nachgewiesen wird. Der Bruchsackhals wird genäht und reponiert. Vollendung der Operation. Heilung per primam.

80. Racoviceano. 45jähr. Mann. Enterocystocele femoralis. Bei der Operation fand man einen vermeintlichen 2. Bruchsack, der reseziert wurde. Am zweiten Tag starb Patient an Peritonitis. Die Blase war eröffnet und Urin in der Bauchhöhle. Der resezierte zweite Bruchsack war ein Blasendivertikel gewesen.

81. Championnière. 53jähr. Mann wies eine linksseitige, schon lange bestehende, irreponible Inguinalhernie auf, die so hart war, daß man zweifeln konnte, ob es eine Hernie sei.

Radikaloperation (Juni 1902): Netzresektion. Unten und außerhalb vom Bruchsack lag eine irreponible, harte Geschwulst in gelblichem Fett eingebettet. Man erkannte darin die eingerissene Blase, aus der Urin ausstömte. Ein handtellergroßes Stück der Blasenwand wurde reseziert und die Blasenwunde in drei Etagen vernäht. Reposition. Schluß der Bauchwunde. Drainage. Heilung ohne Zwischenfall.

82. Voituriez. 43jähr. Handwerker. Doppelseitige Leistenhernie. In letzter Zeit Darmobstruktionszeichen, die in häufigem Erbrechen und Meteorismus bestanden. Die rechte Hernie zeigte äußerlich zwei Vorwölbungen, eine obere, lateral und eine untere, medial gelegene. Beide waren einzeln reponibel. Der obere Lappen wies deutlich die Zeichen einer Enterocele auf, während der untere, kleinere, bei der Reposition kein Gurren hervorbrachte und zu fluktuieren schien. Man ließ die Diagnose offen zwischen Hydrocele funiculis spermat. und Cystocele.

Operation (15. November 1901, Prof. Duret): Rechts kam man auf einen peritonealen Bruchsack. Medial und unten von diesem und mit ihm verwachsen war der zweite, wenig reduktible Tumor, von der Konsistenz einer Cyste. Es wurde ein Hohlraum eröffnet, aus dem sich Urin entleerte. Durch den eingeführten Finger ermittelte man eine enge Kommunikation desselben mit der größern, retrosymphysären, an den Schleimhautfalten deutlich erkennbaren Blasenhöhle. Die Blasenwunde wurde sofort genäht und sukzessive auch die Muskeln und die Haut, indem man nur eine kleine Öffnung für ein Drain ließ. Man legte einen Dauerkatheter ein. Das Endresultat der Operation war erfolgreich.

83. Ferguson. Junger Mann, der seinerzeit wegen eines großen irreponiblen, linksseitigen Inguinalbruches radikal operiert worden war, kam mit einem sehr großen Rezidiv wieder zur Operation. Es wurde nach erschwerter Lösung von Adhärenzen ein großer Netzklumpen und eine kleine Schlinge des Colon transversum reponiert. Der Bruchsackhals wurde verschlossen. Der Bruchsack konnte nicht ganz exstirpiert werden. Zuletzt sah man nahe dem Samenstrang den Bruchsackresten adhärent, eine dünne, bläuliche, taubeneigroße Cyste, die für eine Hydrocele funiculi ge-

halten und punktiert wurde. Es floß eine Menge klarer Flüssigkeit aus. Digitalexploration wie in Fall 82. Die Cyste war außerordentlich dünnwandig und bestand nur aus Mucosa. Die Cystenwand wurde genäht. Für einige Tage legte man einen Dauerkatheter ein. Heilung ohne Zwischenfall.

84. Derselbe. In einem Falle von Dykes fand sich eine kleine in den Bruchsack hineinragende Cyste, die abgebunden wurde. Während der nächsten Tage floß viel Urin aus der Wunde.

85. Waljaschko. Blasendivertikel rechts bei einem 30jährigen Patienten, bei dem man einen Blasenbruch vermutet hatte. Im Bruchsack fand sich kein Darm. Die Blase wurde incidiert und genäht. Heilung.

86. Derselbe. 76jähriger Patient mit rechtsseitigem, paraperitonealem Leistenbruch, der bei der Operation erkannt und reponiert wurde. Heilung.

87. Krinkoff. 86jährige Frau hatte seit 4 Tagen eine eingeklemmte linksseitige, hühnereigroße Femoralhernie.

Operation: Beim Isolieren des Bruchsackes wurde eine Verdickung an seiner medialen Wand konstatiert, wo beim Abpräparieren des Sackes die Blase in einer Ausdehnung von ca. 5 cm eröffnet wurde. Sie war fest mit dem Bruchsack verwachsen gewesen. Die Blasenwand wurde genäht, in den Femoralkanal ein Tampon eingeführt und Patientin während 4 Tagen katheterisiert. Die Heilung verlief glatt.

88. Morisani. 42jähriger Mann mit rechtsseitigem, faustgroßem Leistenbruch. Der Bruch wurde auf typische Weise nach Bassini operiert, wobei der Bruchsack sorgfältig isoliert und möglichst hoch oben abgebunden wurde. Schon am Operationstag trat blutiger Urin auf. Man glaubte zunächst Verdacht auf Blasenverletzung unbegründet. Am folgenden Tag wurden einige Nähte entfernt, die Wunde eröffnet und ein feuchter Verband angelegt. Am 2. Tag, als alle Nähte entfernt waren, wurde die Blasenverletzung konstatiert. Tamponade und Drainage wurden angewendet und schließlich die Epicystotomie gemacht. Trotzdem starb Patient 3 Tage nach der Bruchoperation. Die Autopsie bestätigte eine rechtsseitige Blasenverletzung, die augenscheinlich durch Mitfassen in eine Ligatur und Durchschneiden derselben zustande gekommen war.

89. Chesmann. Bei einem 67jährigen Manne wurde wegen Incarceration einer linksseitigen Leistenhernie die Herniotomie gemacht. Mit dem von Fett umwachsenen Bruchsack wurde ein Stück der Harnblase abgetragen. Die Blasenwunde wurde alsbald bemerkt, durch Naht geschlossen und primäre Heilung erzielt ohne Gebrauch des Dauerkatheters.

90. Rothe. 38jährige Frau. Rechtsseitige Leistenhernie ohne Beschwerden. Am 1. Dezember Einklemmung.

Operation (1. Dezember 1898): Im Bruchsack findet sich wenig Bruchwasser und ein Darmstück, das reponiert wird. Nach Abtragung des Bruchsackes wölbt sich ein kirschgroßes Gebilde an der medialen Seite vor, das als zweiter Bruchsack imponiert. Es wird auch abgetragen und ist leer. Anschließend führt man die Radikaloperation aus. Am nächsten Tage wird durch Katheterismus 200 ccm stark bluthaltigen Urins entleert. Patientin ist stark verfallen. Die Wunde wird wieder eröffnet. Es zeigt sich, daß ein Stück der Blase als zweiter Bruchsack abgetragen

ist. Man näht den talergroßen Defekt, tamponiert und legt ein Dauerkatheter ein. Nach 5 Wochen vollständige Heilung.

91. Consentino. 26jährige Frau mit kleiner Leistenhernie rechts, deren Inhalt als Netz diagnostiziert wird.

Operation: Die vorliegende Blase wird eröffnet. Erst nachher findet man einen zarten, kleinen Bruchsack. Man näht die Blase und führt die Radikaloperation nach Bassini zu Ende. Obgleich ein Dauerkatheter eingelegt wird, tritt die Heilung erst nach vorübergehender Fistelbildung ein.

92. Derselbe. 48 jährige Frau, kleine Femoralhernie, die seit 4 Tagen incarceriert ist. Bei der Operation werden die noch für gut befundenen Därme reponiert. Ein zartwandiges, vermeintliches Bruchsackdivertikel wird eröffnet, wobei Harn ausfließt. Die Naht der nun erkannten Blase ist sehr schwierig. — Am 5. Tag post operationem trat der Tod unter urämischen Erscheinungen ein. Man fand bei der Autopsie Gangrän der Blasenwand, die überall stark verdünnt war und zahlreiche Divertike aufwiesl.

93. Karewski. 75jähriger Mann litt an großer Scrotalhernie rechts. Sie war wiederholt eingeklemmt gewesen, konnte aber jedesmal vom Hausarzt leicht reponiert werden. Das wesentlichste Symptom bei der Incarceration hatte immer in häufigem Harndrang bestanden, der sofort nach der Reposition aufhörte. Sonst war die Harnentleerung normal.

Am 3. Juni 1900 zog sich Patient wieder eine Einklemmung zu, da er aus Bequemlichkeit sein Bruchband weggelassen hatte. Der Bruch war kindskopfgroß, prall gespannt, gab auf der lateralen Seite tympanitischen, auf der medialen Seite gedämpften Schall. Es bestand sehr häufiges Urinieren kleinster Quantitäten, aber keine Zeichen von Darmobstruktion. Die Reposition gelang ohne Narkose, wobei man sich überzeugen konnte, daß zuerst der Darm und nachher ein länglichrundes, medial gelegenes, glattes Organ nachfolgte. Nach der Reposition wurde unter starkem Harndrang fast ein halber Liter Urin entleert. Seither werden bei beständigem Tragen des Bruchbandes keine Beschwerden mehr bemerkbar.

94. Derselbe. 36jährige Frau, Rechtsseitige, reponible, apfelgroße Femoralhernie. Seit 8 Jahren bestehen Schmerzen bei der Miktion, die in die Gegend des Bruches ausstrahlen. Die Perkussion der Hernie ergibt keinen Darmschall. Die Vermutungsdiagnose Blasenhernie wird durch Cystoskopie bestätigt. Man sieht querfingerbreit vom linken Ureter einen länglichrunden, braunen Schatten mit etwas gewulsteten Rändern, der den Eingang zu einem Divertikel bildet. Die Blase ist nach links verzerrt. Druck auf den Bruch verursacht Harndrang, verkleinert aber die Geschwulst nicht.

Operation (Juni 1893): Unmittelbar unter der Haut stößt man auf eine glattrunde Fettgeschwulst. Sie läßt sich leicht nach allen Seiten freilegen und zeigt einen Fortsatz nach dem Femoralring. Wie man sie nach unten zieht, kommt ein Bruchsack, in dem sich eine kleine Dünndarmschlinge befindet, zum Vorschein. Nachdem der Bruchsack vom Lipom abgelöst ist, wird die Bruchpforte geschlossen. Am oberen, äußeren Pol des Lipoms wird eine walnußgroße Blasentasche gefunden, die mit einem engeren Hals, in den man von der Blase aus einen Katheter einführen kann, nach oben und innen, hinter der Symphyse sich fortsetzt. Die Blase

wird nicht verletzt. Das Divertikel schlüpft nach hinreichender Freimachung auf einen Fingerdruck zurück. Schluß der Wunde nach Einführung eines Jodoformgazestreifens hinter die Symphyse. Heilung per primam. Patient hat seitdem keine Harnbeschwerden mehr.

95. Derselbe. 56jährige Frau hatte eine rechtsseitige, orangegroße, irreponible Femoralhernie, die Schmerzen, aber keinerlei Harnbeschwerden verursachte.

Operation (Oktober 1902): Möglichst hohe Isolierung des Bruchsackes, der adhärentes Netz enthält. Resektion desselben, hohe Unterbindung des Sackes, Naht. Zunächst war der Verlauf fieberfrei. Am 6. Tage begannen Schmerzen in der Wunde, die Temperatur stieg auf 38° C. Die Mitte der Naht fand sich gerötet und geschwollen. Man entfernte alle Nähte. Aus den Stichkanälen der mittleren kamen einige Tropfen Eiter. Unter feuchten Verbänden sank die Temperatur. Nach zwei Tagen hatte sich eine Urinfistel gebildet, die aber das Befinden der Kranken nicht störte und nach 18 Tagen völlig und dauernd geheilt war. Bei der Operation konnte in diesem Falle keine ungewöhnliche Fettentwicklung noch sonst eine Verdickung am Bruchsack konstatiert werden.

96. Derselbe. 45jähriges Fräulein hatte seit Jahren häufig Blasenkatarrh und Lähmungsgefühl im linken Bein. Vor 14 Tagen, nach einem Fall, bemerkte sie plötzlich eine Geschwulst in der linken Leistengegend. Die Untersuchung ergibt in der Gegend des linken Lig. inguinale sowohl oberhalb wie unterhalb desselben gelegen ein höckeriger, harter, etwa kinderfaustgroßer, druckempfindlicher Tumor, der den Eindruck einer entzündlichen Drüsenschwellung macht, jedenfalls kein Kriterium einer Hernie trägt. Der Urin ist trüb und voll Eiter.

Operation (Mai 1903): Es liegt unter der Haut ein hartes, festes Lipom vor, das sich durch den Femoralring hinein verfolgen läßt. An seiner Außenseite hoch oben kommt ein spitzer Peritonealzipfel zum Vorschein, der eröffnet wird. In ihm findet sich eine feine Netzadhäsion, die mit dem Lipom verwachsen erscheint. Der Bruchsack wird ligiert und reseziert, der Stumpf versenkt. Als das medianwärts festsitzende Lipom weiter isoliert werden soll, findet man an seiner Innenseite einen derben, hinter die Symphyse ziehenden Strang, der jetzt mit Rücksicht auf die Anamnese den Verdacht auf Blasenhernie erweckt. Der Strang stellt sich als der sehr enge Hals eines etwa kirschgroßen Divertikels heraus, das in dem Lipom eingebettet ist. Der abgeschnürte Blasenteil wird reseziert. Der Hals des Divertikels ist so eng, daß er keine Flüssigkeit aus der Blase austreten läßt. Ein männlicher Katheter passiert nur sehr schwer die Divertikelöffnung von der Blase her und erscheint dann in der Wunde. Es erfolgt mehrschichtige Naht der Blasenwunde, Drainage und Naht der Hautwunde. Heilung. Nach einem Jahr war noch kein Rezidiv zu bemerken.

97. Krajewski. Bei einem 57jährigen, seit etwa 20 Jahren mit einer beidseitigen Leistenhernie behafteten Manne stellte sich vor 5 Tagen plötzlich eine Incarceration des linksseitigen Bruches ein. Nach Spaltung der Haut, eines darunterliegenden, mächtigen präperitonealen Lipoms und des Bruchsackes konstatierte man, daß der letztere bis auf einige Gramm stinkenden Bruchwassers leer war. Bloß am Hals, nahe an der innern Pforte, wurde eine daselbst fest adhärente, gangränöse Partie des Cöcums

sichtbar. Da das Mesocolon zu kurz war, um ein Hervorziehen des Darmes aus der linksseitigen Wunde zu gestatten, wurde er in einer rechts angelegten Laparotomieöffnung fixiert. Nun folgte die Exstirpation des Bruchsackes links, wobei die mit der medialen Partie desselben innig verwachsene Harnblase in ihrem extraperitonealen Teil verletzt wurde. Verschluß der Blase durch Etagennähte. Einlegen von Jodoformgazestreifen. Hautnaht. Von seiten der Blase stellten sich keine Komplikationen ein. Von Harnbeschwerden ist nie die Rede.

98. Mumm berichtet über eine Schenkelblasenhernie bei einer 30jährigen Frau, die, bis auf leichte Anstrengung beim Harnlassen, keinerlei Erscheinungen im Gefolge hatte. Der Bruchsack fand sich bei der Operation nach innen und unten von der vorgefallenen Harnblase, also umgekehrt als das Lageverhältnis zwischen Bruchsack und Blase gewöhnlich zu sein pflegt.

99. Ingbert. 60jähr. Farmer. Leistenhernie, Urinbeschwerden. Bei der Operation fand sich in dem sehr weiten Leistenkanal ein hühnereigroßes, sehr hartes Gebilde, von dem der Bruchsack sich nur sehr schwer abschälen ließ und dessen zentrales Ende im innern Leistenring scharf eingeschnürt war. Nach Bloßlegung war die Oberfläche rauh und zeigte kräftige Muskelzüge; durch Trennung des eingeklemmten Ringes konnte man den Zusammenhang mit der Blase feststellen. Der eingeklemmt gewesene Teil zeigte starke Stauungserscheinungen, wurde aber reponiert und die Operation nach Bassini beendet. Heilung.

100. Dalla Rosa. 48jähr. Frau. Rechtsseitiger, direkter, reponibler Leistenbruch mit Blasen- und Harnleiterhernie. Erhebliche Beschwerden bestanden nicht.

An der Innenseite des Bruchsackes haftete ein Lipom, das durch das fibröse Aussehen, den Gefaßreichtum und die Dicke sich als den extraperitonealen Blasenabschnitt zu erkennen gab. Nachdem er vom Bruchsacke losgetrennt worden war, nahm man einen weißlichen, gänsefederdicken, nicht pulsierenden Strang wahr, der ein vertikal gestelltes, mit der Konvexität nach außen gerichtetes C darstellte und für den Harnleiter angesprochen wurde. Reposition. Verschluß des Kanals nach Bassini. Heilung.

101. Abadie. 26jähr. Patientin bemerkte beim Aufheben einer Klappe plötzlich unter Schmerzen das Auftreten einer Geschwulst in der linken Leiste. Da sich Einklemmungserscheinungen einstellten, wird operiert und dabei die Blase abgeschnitten, die mit der medialen Seite des femoralen Bruchsackes eng verwachsen war. Ein prävesikales Lipom existierte nicht. Naht. Heilung.

102. **Fall 1 aus unserer Klinik.** 53jähr. Weinhändler hatte seit einigen Jahren eine linksseitige Leistenhernie. Seit ca. 3 Wochen bemerkte er jedesmal beim Urinieren ein Anschwellen der Bruchgeschwulst und hatte das Gefühl, als ob Flüssigkeit in den Bauch einströmte. Nach der Miktion ging die Schwellung wieder zurück. Über irgendwelche Schmerzen oder Beschwerden klagte Patient nie. Bei der Untersuchung der linken Leistengegend wird ein weiches Konvolut konstatiert, das sich aus dem Canalis inguinalis hervorwölbt, bei Husten etwas größer wird, aber nicht bis ins Scrotum reicht.

Operation (6. September 1905, Prof. Enderlen): Nachem das subkutane Fettgewebe durchtrennt ist, sieht man aus der Bruchpforte einen fast hühnereigroßen Fettklumpen hervorragen. Erst nach langem Suchen läßt sich der kleine, zarte, mit dem umgebenden Fett verwachsene Bruchsack isolieren. Er ist leer. Neben dem Fett sieht man eine Partie der Blasenwand aus der Bruchpforte hervorragen. Beim Incidieren des Fettklumpens behufs Aufsuchen des Bruchsackes war ein zartes, schleimhautähnliches Gebilde eröffnet worden, das sich jetzt als Divertikel der Blase herausstellt. Es besteht nur aus Mucosa, die Muskulatur fehlt ihm vollständig. Das Divertikel wird mühsam von seiner Umgebung isoliert und beim Hervorziehen folgt auch ein kleiner Teil Blasenwand mit Muskularis. Zunächst wird nun der Bruchsack abgebunden, reseziert und der Stumpf versenkt. Dann läßt sich das Divertikel weiter hervorziehen. Die nur aus Schleimhaut bestehende Partie wird mit der Schere abgetragen. Die Blasenwunde wird mit Katgut zweischichtig vernäht und die Blase reponiert. Nach Einlegen eines Drainrohrs wird die Radikaloperation auf gewöhnliche Weise zu Ende geführt. — Durch den eingelegten Verweilkatheter floß noch am selben Tag ziemlich viel blutiger Urin ab. Am nächsten Tag entfernte man den Katheter. Patient löste den Urin spontan und ohne Beschwerden. Die Heilung verlief normal.

103. **Fall 2 aus unserer Klinik.** 38jähr. Chemiker bemerkte vor 7 Monaten beim Husten in der rechten Leistengegend das Vortreten eines Bruches, seit dieser Zeit blieb an jener Stelle eine kleine Vorwölbung. Es wurde ein Bruchband getragen; Einklemmungserscheinungen bestanden nie. — Status praesens.: Beim Husten tritt aus dem rechten Leistenkanal, der für zwei Finger durchgängig ist, eine nur wenig sichtbare, aber leicht fühlbare, kastaniengroße Geschwulst heraus. Linke Leistenpforte eng. Diagnose: rechtsseitige Leistenhernie.

Operation (16. Mai 1906, Prof. Enderlen): Schnitt über dem rechten Leistenband. Unter dem subkutanen Fettgewebe stößt man auf die Bruchsackhüllen samt Samenstrang. Der Bruchsack wird isoliert und eröffnet. In ihm findet sich ein kleiner Netzzipfel und ein bräunliches, halbkugeliges Gebilde, das vom Peritoneum überzogen ist und als Blasenwand erkannt wird. Netz und Blasenzipfel werden ohne Mühe in die Bauchhöhle reponiert. Radikaloperation nach Bassini. Nach der Operation nie Blut im Urin; Patient nach 14 Tagen geheilt entlassen.

104. **Fall 3 aus unserer Klinik.** Frau G., 40jähr., hat seit 5 Jahren einen Bruch in der rechten Leistengegend, über dessen Entstehung sie nichts anzugeben weiß. Der Bruch wurde immer größer und soll in der letzten Zeit Kreuzschmerzen verursacht haben. Dazu sei auch links unter dem Leistenbande, besonders abends, eine bis walnußgroße Vorwölbung aufgetreten, die beim Liegen verschwand. Keine Blasenbeschwerden. — Status praesens: In der rechten Leistengegend unter dem Leistenband eine länglichrunde, irreponible Vorwölbung. Beim Husten leichter Anprall im linken Femoralring.

Diagnose: Hernia femoralis duplex.

Operation (3. Juli 1906, Prof. Enderlen): Schnitt über dem linken Leistenband. Freilegung der Fasc. cribrosa nach Excision einer Lymphdrüse. Der darunter befindliche, derbe Bruchsack wird geöffnet. Aus der

Bruchpforte heraus ragt ein größerer Fettklumpen. Nach längerem Präparieren gelingt es, daraus ein bräunliches, mit Muskelfasern bedecktes Gebilde zu isolieren, das als die Blase erkannt wird. Das Fett wird abgetragen, die Cystocele reponiert. Die für zwei Finger bequem durchgängige Bruchpforte wird nach Abtragung des Bruchsackes und Versorgen des Stumpfes verschlossen. Es handelte sich also um eine femorale, nicht diagnostizierte paraperitoneale Blasenhernie. Die rechte Hernie erweist sich bei der Operation als eine Femoralhernie mit zartem Bruchsack und flüssigem Inhalt. Radikaloperation. Heilung per primam ohne Störungen.

105. **Fall 4 aus unserer Klinik.** Frau Sch., 41jähr., hat seit 14 Jahren eine Leistenhernie rechts, die in letzter Zeit etwas größer geworden ist. Sie tritt nur beim Stehen vor und zwar bis Gänseeigröße. Bei Rückenlage verschwindet sie. Eine Einklemmung bestand nie. Seit drei Jahren hat Patientin Blasenbeschwerden, besonders nachts häufigen Urindrang, wobei jedesmal nur wenig gelöst wird. Zeitweise ist der Harn trüb, und es tritt Brennen beim Urinieren auf. Nach der Miktion tritt oft Ziehen in der Bruchpartie ein, ebenso bei starkgefüllter Blase. Patientin hat viermal geboren; die Hernie trat während der dritten Gravidität auf. Im darauffolgenden Wochenbett hat Pat. den Urin einmal sehr lange halten müssen und dann plötzlich ein Reißen in der Leistengegend verspürt. Status praesens: In der rechten Leistengegend eine kleinapfelgroße Vorwölbung. Sie fühlt sich im ganzen weich an, enthält aber einen derberen, etwa walnußgroßen Knoten, der auf manuellen Druck leicht in die Bauchhöhle zurückschlüpft. Die Bruchpforte ist daumenbreit, weich. Im innern Viertel der Bruchgeschwulst fühlt man einen weichen, lappigen Körper, der sich nicht reponieren läßt. Mit dem Katheter gelangt man bis in die Bruchpforte und fühlt dessen Spitze gut von außen durch. Starker Descensus vaginae ant. Bei Anwendung der Bauchpresse wird eine kleine Cystocele vaginalis sichtbar. Cystoskopisch ist die Blasenschleimhaut normal. Ureterenöffnung versteckt. Die Blasenwandung zeigt einige flache Ausbuchtungen, von denen sich die größte rechts vornoben befindet. Ein eigentliches Divertikel ist nicht zu sehen. Die Diagnose wird auf rechtsseitige Leistenhernie und paraperitoneale Blasenhernie gestellt.

Operation (4. August 1906, Prof. Enderlen): Vom Schrägschnitt aus Vorgehen gegen den Bruchsack, der stark von Fett umwachsen ist. Nach der Isolierung stellt er sich als 8 cm langer derber Strang dar. Bei Freilegung seines Stieles findet man, ihm in der Nähe des Bruchringes medial anliegend, einen kirschgroßen, bräunlichen Tumor, der vorgezogen und als die Blase erkannt wird. Diese wird nun sorgfältig abgelöst, der leere Bruchsack geöffnet. Die Palpation durch die Bruchpforte läßt ohne weiteres die Verbindung zwischen der Cystocele und der Blase ermitteln. Man fühlt auch, wie die Blase am untern Winkel des Bruchringes fixiert ist. Nach Abtragung des Bruchsackes und Versorgung des Stumpfes wird der Blasenzipfel nochmals vorgezogen, die Verwachsung gelöst und der Zipfel unter das Peritoneum zurückgeschoben. Drei Fettzipfel von 2—6 cm Länge werden abgetragen; hierauf Schluß der Bruchpforte. Verlauf afebril. Urin wird spontan gelöst, nie blutig. Heilung p. pr., nach 3 Wochen entlassen. Seither keine Blasenbeschwerden mehr.

106 und 107. Spencer. Zwei Fälle einer seltenen Bruchform, Hernia

directa, bei der die Art. epigastrica mitten über die Bruchgeschwulst zog. An der medialen Seite des Bruchsackes, mit ihm verwachsen, war eine Blasentaschenausstülpung, die über das Tub. pubis zu liegen kam. Eine deutliche innere Bruchpforte fehlte. Es handelte sich um ein 4- und ein 19jähriges Individuum. Im ersten Falle wurde die Blase verletzt, Heilung per granulationem; im zweiten wurde sie nicht verletzt. Heilung.

108. Zimmer. 54jähr. Mann zeigte nur die Symptome eines incarcerierten Darmbruches, keine abnormen Blasenerscheinungen. Nach Reposition der eingeklemmten Darmschlinge entdeckte man eine Peritonealfalte, welche die Bruchpforte in zwei Teile teilte und durch einen Bindegewebestrang bedingt war. Nach Spaltung der Falte kam ein zweiter Bruchsack zum Vorschein, dessen Inhalt eine Duplikatur der Blasenwand bildete. Heilung.

109. **Fall 5 aus unserer Klinik** (Prof. Wilms). Gärtnerin von 37 J. bekam vor 25 Jahren nach einem Wochenbett eine linksseitige Leistenhernie, die durch ein Bruchband zurückgehalten wurde. Auf Befragen nach der Operation gab Patientin an, daß sie schon längere Zeit an Miktionsbeschwerden, namentlich an heftigem Harndrücken nach dem Wasserlassen gelitten habe. Seit einem Tag besteht starke Druckempfindlichkeit und Irreponibilität der Hernie, vermehrter Harndrang, es werden aber keine Darmincarcerationserscheinungen beobachtet. In der Inguinalfalte findet man einen pfirsichgroßen, sehr druckempfindlichen, irreponiblen Tumor, der gedämpften Schall gibt. Diagnose: Incarcerierte Netzhernie.

Operation (13. Juli 1907, Dr. Iselin): In dem sulzigen, derbschwartigen Bruchsack ist eine im Stiel torquierte, nußgroße, bläulich verfärbte Appendix epiploica, die abgetragen wird. Beim Freipräparieren des Bruchsackes findet man unten ein muskulöses Gebilde, das mit einem Zipfel aus der Bruchpforte herausragt und mit der Bruchsackwand verwachsen ist. Der in die Blase eingeführte Katheter läßt sich mit der Spitze bis in das als Blasendivertikel vermutete Gebilde vorschieben. Es wird unter Mitnehmen eines Teils der Bruchsackwand isoliert und reponiert. Vollendung der Radikaloperation in gewöhnlicher Weise.

Heilung ohne Zwischenfall. Keine Blasenbeshwerden mehr.

4. Intraperitoneale Blasenhernien.

110. Arcoler beschreibt einen Fall von Cystocele inguinalis intraperitonealis, der vor der Operation nicht diagnostiziert werden konnte. Es handelte sich überdies um einen doppelseitigen Bruch.

Literaturverzeichnis.

Die von Brunner, Deutsche Zeitschr. f. Chir., Bd. 47, S. 161; Hermes, l. c., Bd. 45, S. 245 und Aue, l. c., Bd. 35, S. 361 angegebene Literatur ist hier nicht mehr aufgeführt.

1. Abadie, Cystocèle crurale étranglée. Bull. et mém. de la soc. anat. de Paris, No. 7. Ref. Hildebrands Jahresber. 1905, S. 880.

2. Alessandri, R., La hernie de la vessie. Annales des maladies des organes génito-urinaires. 1901, S. 25 ff.
3. Derselbe, Un nuovo caso di ernia inguinale bilaterale della vescica. Bulletino della R. Accademia med. di Roma, Fasc. 1, 2, 3, 1905. Ref. Hildebrands Jahresber. 1905, S. 885.
4. Ansinn, Otto, Über Cystocele cruralis. Dissertation. Greifswald 1899, S. 7.
5. Arcoler, E., Su di un caso di cystocele ing. intraperitoneale. Riforma medica 1904, No. 17. Ref. Hildebrands Jahresber. 1904, S. 855.
6. Baldwin, J. T., Complete inguinal extraperitoneal hernia of the bladder. Journal of the Americ. med. Ass. 18. V. 1901. Ref. Virchow und Posners Jahresber. 1901, S. 558.
7. Bassini, Über die Behandlung des Leistenbruches. Langenbecks Archiv f. Chir. 1890, Bd. 40, S. 472.
8. Bates, A case of inguinal hernia with bladder in the wall of the sac. The Lancet, 9. Okt. 1897. Ref. Hildebrands Jahresber. 1897, S. 691.
9. Becker, Wilhelm, Über inguinale Blasenbrüche. Beitr. zur klin. Chir., P. Bruns, 1899, Bd. 23, S. 167.
10. Berg, Rapport för år 1896 fråu Kongl. Serafinerlas, pag. 24. Aus Sjövall, Uber Blasenbrüche. Dissertation. Lund 1899.
11. Bernhard, Dr. Oscar (Samaden), Über Blasenhernien und Blasenverletzungen. Korrespondenzblatt f. Schweizer Ärzte 1899, S. 705.
12. Boari, Supplemento al Policlinico 1899, No. 38, zit. 1905, Langenbecks Arch. f. Chir., Bd. 76, S. 1089.
13. Borelius, Nord. med. Arkiv, Bd. 9, Nr. 1, S. 9, 1898. Aus Sjövall, l. c.
14. Carli, A., Über die Harnleiterhernien. Langenbecks Arch. f. Chir., Bd. 76, S. 1078.
15. Cernezzi, A., Cistocele crurale extraperitoneale. Gazzetta degli osped. e delle clin. 1904, No. 112. Ref. Zentralbl. f. Chir. 1904, S. 1431.
16. Championnière, J.-L., La hernie inguinale de la vessie. Revue de chirurgie 1902, 2e Semestre, S. 664, Kongreßbericht.
17. Chesmann, W. S., Hernia of the urinary bladder. New York med. record 1901, June 22. Ref. Zentralbl. f. Chir. 1901, S. 1302 und Virchow und Posners Jahresber. 1900, II, S. 558.
18. Consentino, A. (Palermo), Contributo alla casistica delle ernie della vescica. Clinica chirurgica 1901, No. 9 u. 10. Ref. Zentralbl. f. Chir. 1903, S. 25.
19. Corner, A case of tuberculosis in a diverticulum of the bladder found in an inguinal hernia. Transact. of the clin. soc. of London XXXIX, S. 21. Ref. Zentralbl. f. Chir. 1907, S. 130.
20. Curtis, H. J., A case of Hernia of the bladder associated with an inguinal Hernia. Brit. med. Journ. 1903, II, S. 69.
21. Dalla Rosa, La Clinica chirurgica 1904, No. 6; zit. Langenbecks Arch. f. Chir., Bd. 76, S. 1090.
22. Fargues, Étude sur la cystocèle crurale. Thèse de Nancy 1896, S. 59.
23. Ferguson, G. B., Hernia of the bladder as a complication of inguinal hernia. Brit. med. Journ. 1903, II, S. 188.
24. af Forselles, Finska läkaresällskopets handl. 1892, S. 457. Aus Sjövall, l. c.

25. Fracassini, Primo caso finoro conosciuto ... etc. Policlinico 1901, No. 1 u. 2. Ref. Hildebrands Jahresber. 1901, S. 814.

26. Galeazzi, I Risultati definitivi nella cura operativa dell' ernia inguinale. Clinica chirurgica, No. 6, 1899.

27. Garampazzi, Rif. med. 1898, No. 2, S. 279; zit. Alessandri, l. c. 1901, S. 342.

28. De Garmo (New York), Two hundred and fifty Bassini Operations ... Journal of the Americ. med. Assoc. 1897, No. 14. Ref. Zentralbl. f. Chir. 1898, S. 392.

29. Gerulanos, M., Über Cystocele lineae albae. Deutsche Zeitschr. f. Chir. 1900, Bd. 54, S. 191.

30. Görl, Über Blasenhernien. Münchner med. Wochenschr. 1901, S. 993.

31. Halsted, Annals of surgery 1895, S. 647. Aus Sjövall, l. c.

32. Harrington, F. B., Hernia of the bladders through the pelvic floor ... Transact. of the Americ. surg. Assoc., Vol. 18. Ref. Zentralbl. f. Chir. 1901, S. 413.

33. Holst, A., Hernia inguinalis incarcerata, Cystocele. Ref. Hildebrands Jahresber. 1896, S. 780.

34. Hügel, Georges, Formation d'une hernie vésicale après Kélotomie. Gaz. med. de Strassbourg 1898, S. 121.

35. Ingbert, Inguinal hernia of the bladder. Journal of the Americ. med. Assoc. 1896, Aug. 4. Ref. Zentralbl. f. Chir. 1896, S. 1363.

36. Karewski, Dr. F., Klinische und anatomische, sowie experimentelle Beiträge zur Kenntnis der inguinalen und cruralen Blasenhernien. Langenbecks Arch. f. Chir., Bd. 75, S. 395 ff.

37. Krinkoff, Russisches Archiv f. Chirurgie 1903, H. 1. Ref. Hildebrands Jahresber. 1903, S. 858.

38. Kutz, Über einen Fall von Pseudohermaphroditismus masculinus etc. Zentralblatt f. Gynäkologie 1898, S. 389.

39. Le Conte, Robert G., Hernia of urinary bladder complicating inguinal hernia. Annals of surgery, No. 48. Ref. Hildebrands Jahresber. 1896, S. 778.

40. Lossen (Karlsruhe), Über Harnblasenbrüche. P. Bruns, Beiträge z. klin. Chir. 1902, Bd. 35, S. 149.

41. Lotheißen, Dr. Georg (Innsbruck), Die inguinalen Blasenbrüche. P. Bruns, Beiträge z. klin. Chir., Bd. 20, S. 727 ff.

42. Lücke, Über die extraperitoneale Harnblasenhernie. Deutsche Zeitschr. f. Chir. 1905, Bd. 80, S. 574.

43. Lundblad, Sjövall, Über Blasenbrüche, l. c., S. 86, II.

44. Machard, A., Hernie vésicale inguinale, suture de la vessie. Revue méd. de la Suisse romande 1898, S. 269.

45. Maerzdorff, Beitrag zur Kasuistik der Blasenhernien der letzten 10 Jahre. Dissertation. Greifswald 1897. Helferichs Fall.

46. Manega, U., Ernia crurale della vescica. Riforma medica 1902, Vol. II, No. 13. Ref. Hildebrands Jahresber. 1902, S. 869.

47. Martin, E. (Köln), Beitrag zur Symptomatologie des eingeklemmten Blasenbruches. Deutsche Zeitschr. f. Chir., Bd. 54, S. 468.

48. Mercadé, Cystocèle crurale extrapéritonéale. Gaz. des hôpitaux 1902, No. 74. Ref. Hildebrands Jahresber. 1902, S. 860.
49. Michels, The Lancet 1894, April 28, S. 1068. Aus Sjövall, l. c.
50. Morin, Justin-Antoine, Étude de la cystocèle crurale. Thèse de Paris 1897.
51. Morisani, D. (Genua), Über die zufällige Verletzung der Harnblase bei Operationen der Inguinalhernien. Clin. Chirurg. 1897, No. 7. Ref. Zentralblatt f. Chir. 1899, S. 64.
52. Mumm, C., Sopra una speciale varietà topografica di cistocele crurale. Gazz. degli ospedali e delle clin. 1906, No. 141. Ref. Zentralbl. f. Chir. 1907, S. 130.
53. Raccoviceano, Femoral cystocele. Medical Press 1901, July 17th. Ref. Hildebrands Jahresber. 1901, S. 985.
54. Reverdin, J.-L., Hernie inguinale étranglée avec cystocèle. Revue méd. de la Suisse romande 1894, S. 470.
55. Roche, Felix, De la cystocèle inguino-scrotale. Annales des maladies des organes génito-urinaires 1899, S. 15.
56. Rothe, Hermann, Beitrag zur Statistik der eingeklemmten Hernien. Dissertation, Breslau 1902, S. 40.
57. af Schultén, Finska läkaresällskapets handlingar 1893, S. 358. Aus Sjövall, l. c.
58. Sjövall, Sigurd, Über Blasenbrüche. Dissertation, Lund 1899. ff.
59. Souligoux, Hernie crurale double avec cystocèle double. Arch. génér. de méd. 1898, Juin. Ref. Zentralbl. f. Chir. 1898, S. 1132.
60. Spencer, W. G. A., Ventral form of inguinal hernia. Medical Press 1896, Nov. 18th. Ref. Hildebrands Jahresber. 1896, S. 782.
61. Ssalistschew, E. G., Beitrag zur Lehre von den Blasenbrüchen. Langenbecks Archiv, Bd. 54, Heft 1.
62. Swiatecki, J., Beitrag zur herniologischen Kasuistik. Gazeta lekarska, No. 1—3, 1903. Krajewskis Fall. Ref. Virchow u. Posner, Jahresber. 1903, II, 524.
63. Tailhefer, La Semaine médicale 1901, S. 356. Ref. Hildebrands Jahresber. 1901, S. 985.
64. Tédenat, M. (Montpellier), Hernies vésicales de la ligne blanche. Annales des maladies des org. génito-urinaires. 1902, S. 368.
65. Thomas, W. Thelwall, Two complicated and unusual Herniae. One containing bladder. The British Med. Journal 1896, II, S. 1202.
66. Thompson, A case of hernia of the bladder. Lancet 22 I, S. 98. Aus Alessandri, l. c. 1901, S. 342.
67. Tilanus, Prolapsus vesicae. Nedal tydschr. von Genurk 1901, II, S. 114. Ref. Hildebrands Jahresber. 1901, S. 985.
68. Vaccari, Gaz. degli osped. e delle clin. 1904, Nr. 73. Ref. Waldeyer u. Posner, Jahresber. 1904, II, S. 745.
69. Vincent, E. (d'Alger), A propos de deux cas de cystocèle crurale et d'un cas de cystocèle inguinale. Arch. provenc. de chir. 1898, S. 307.
70. Voiturier (Lille), La hernie de la vessie. Annales des maladies des org. génito-urinaires 1902, S. 701.

71. Waljaschko, G. A., Leistenbrüche der Harnblase. Die Chirurgie 1903, Sept. (Russisch.) Ref. Zentralbl. f. Chir. 1904, S. 116.
72. Warholm, Sjövall, Über Blasenbrüche, l. c., II, S. 79.
73. Weljaminow, N. A., Zur Kasuistik der Komplikationen bei radikalen Bruchoperationen. Wratsch 1896, Nr. 46. (Russisch.) Ref. Zentralbl. f. Chir. 1897, S. 83.
74. Zimmer, J., Blasenhernien. Caposis lékarů ceskyct 1906, S. 937. Ref. Zentralbl. f. Chir. 1906, S. 1239.
75. Zondek, M., Beitrag zur Lehre von den Blasenhernien. Deutsche Zeitschr. f. Chir., Bd. 52, S. 584.

Schemata der inguinalen Blasenbrüche.

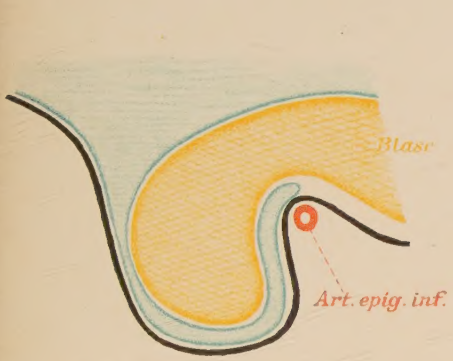

1. Intraperitoneale

2. paraperitoneale mit einfacher Bruchpforte.

3. paraperitoneale mit doppelter Bruchpforte.

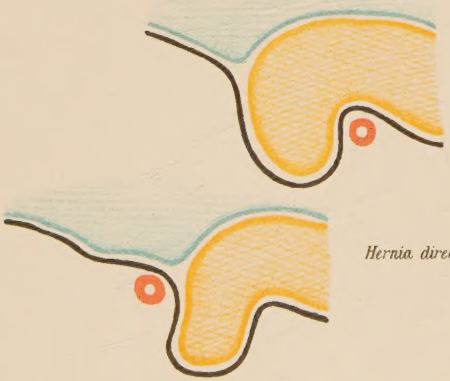

4. extraperitoneale Form.

Eggenberger.
Verlag von F. C. W. Vogel in Leipzig.
Lith. Anst. v. Johannes Arndt, Jena.

Druck von August Pries in Leipzig.